Қазақстан Республикасы білім және ғылым министрлігі

А.Байтұрсынов атындағы Қостанай мемлекеттік университеті

Ветеринариялық медицина кафедрасы

Мустафин М.К., Молдашева А.К.

ЖАНУАРЛАР МЕН ҚҰСТАРДЫҢ ВИРУСТЫҚ АУРУЛАРЫ

Оқу-әдістемелік құралы

Қостанай, 2018

Қазақстан Республикасы білім және ғылым мнистрлігі

А.Байтұрсынов атындағы Қостанай мемлекеттік университеті

Ветеринариялық медицина кафедрасы

Мустафин М.К., Молдашева А.К.

ЖАНУАРЛАР МЕН ҚҰСТАРДЫҢ ВИРУСТЫҚ АУРУЛАРЫ

Оқу – әдістемелік құралы

Қостанай, 2018

Ф.3-57

УДК 619(075)
ББК 48.7 я 73
М 79

Автор:
Мустафин Муафик Каметаевич- ветеринариялық медицина ғылымдарының докторы, ветеринариялық медицина кафедрасының доценті
Молдашева Асемгуль Конарбековна - жаратылыстану ғылымдарының магистрі, ветеринариялық медицина кафедрасының оқытушысы

Пікіршілер:
Қазкенов Қалқаман Қайрошұлы – ветеринария ғылымдарының кандидаты, «РВЗ» ҚОФ «Азық қауіпсіздігі» бөлімінің меңгерушісі
Аубакиров Марат Жақсылықұлы – ветеринария ғылымдарының кандидаты, А.Байтұрсынов атындағы ҚМУ ветеринариялық медицина кафедрасының доценті
Айсин Марат Жаппасұлы – ветеринариялық ғылымдарының кандидаты, А.Байтұрсынов атындағы ҚМУ ветеринариялық санитария кафедрасының доценті

Мустафин М.К., Молдашева А.К.
М 79 Жануарлар мен құстардың вирустық аурулары: Оқу құралы.– Қостанай: А.Байтұрсынов атындағы ҚМУ 2018. – 140 б

ISBN 978-601-7955-29-8

Ұсынылып отырған оқу құралы ветеринария және мал шаруашылығы факультетінің күндізгі және сырттай оқу нысанының студенттеріне біліктілігін жоғарылату үшін және дағдыланып жүрген мал дәрігерлеріне дайындалған. Аталған оқу құралда берілген мәліметтер ауру малды жүйелі түрде зерттеп, ауруды анықтау және басқа аурулардан дербестеуге мүмкіндік береді. Оқу құралы суреттермен сипатталған.

УДК 619(075)
ББК48.73 я 73

А.Байтұрсынов атындағы Қостанай мемлекеттік университеті оқу – әдістеме кеңесімен басылымға № 1 хаттама 21.02. 2018жылы бекітілді және ұсынылды.

© А.Байтұрсынов атындағы Қостанай мемлекеттік университеті
© Мустафин М.К.,Молдашева А.К.., 2018

Мазмұны

Кіріспе…….....…….…… 3
Қой шешегі …..…….....……. 7
Ешкі шешегі..... 12
Сиыр шешегі….....…….....……..…… 14
Шошқа шешегі ...….....…… 18
Тауық шешегі….....…….…….. 21
Көжек шешегі …….....…...…….….. 27
Қойлардың жұқпалы пустулезді стоматиті..... 31
Аусыл..... 36
Ірі қара мал обасы..... 43
Шошқа обасы..... 46
Ит обасы..... 51
Ньюкасл ауруы..... 55
Құтыру..... 61
Ауески ауруы..... 64
Жылқылардың жұқпалы энцефаломиелиті..... 69
Қойлардың жұқпалы энцефаломиелиті..... 74
Шошқалардың жұқпалы энцефаломиелиті..... 77
Шошқалардың жұқпалы (вирусты) пневмониясы..... 81
Тауықтардың жұқпалы ларинотрахеиті..... 83
Тауықтардың жұқпалы бронхиті..... 86
Шошқалардың жұқпалы (вирусты) гастроэнтериті..... 90
Иттердің жұқпалы гепатиті..... 93
Үйректің жұқпалы (вирусты) гепатиті..... 96
Ірі қара малдың терісінің вирустық ісігі..... 98
Қойлардың катаральді безгегі..... 102
Жылқылар обасы (Африкалық)..... 106
Жұқпалы перипневмония (плевропневмания) ешкілердің ИППК-сы 109
Шошқалардың инфекциялық атрофиялық риниті..... 113
Жануарлар лейкоздары (лейкемия, гемобластоздар)..... 117
Ірі қара мал лейкозы..... 120
Құстар лейкозы..... 123
Құстардың респираторлы микоплазмозы..... 129
Ірі қара малдың контагиозды перипневмониясы..... 134
Шошқалардың африкалық обасы..... 137
Қолданылған әдебиеттер тізімі..... 140

Кіріспе

Вирусты ең алғаш 1892 жылы орыс ғалымы Д.И.Ивановский анықтаған. «Vira» - заманауи жіктеу бойынша ірі топ, ол көптеген жұқпалы аурулардың қоздырушылары болып табылатын өте ұсақ микроағзалар. Мұнда әр вирус жеке немесе оның жетілген түріндегі вирус бөлшегі (вирион) белгілі пішіндегі және құрылымдағы ақуызды қабатпен сипатталатын нуклеин қышқылынан тұрады. Көбею негіздері, індеттілігі және тұқым қуалауы нуклеин қышқылымен байланысып, оның қабатының ақуызды молекулалары вирустың антигендік және иммунобиохимиялық қасиетіне негізделеді. Құрылысы күрделі вирустарда негізгі қорғаныш қызметін атқарып, вирустың жасушаға енуін жеңілдететін сыртқы қабаттары болады.

Қазіргі таңда вирусология биологияның қарқынды дамып келе жатқан бөлігі болып табылады. Ол соңғы жылдары биохимия, биофизика,молекулярлық биология сияқты ғылымдардың дамуымен, сонымен қатар биологияға заманауи техника, аппаратура және зертханалық тексерудің жаңа әдістерінің енуімен түсіндіріледі.

Вирусологиялық зерттеу әдістерінің сәтті орындалуы ғалымдарға адамдар мен жануарлардың бұрын белгісіз болған жұқпалы аурулардың көптеген жаңа вирустары – қоздырушыларын анықтап, дәрігерлерге заманауи әдіспен балауға мүмкіндік туғызып отыр.

Вирустық аурулардың диагнозы клиникалық – індеттік және эпидемиялық (антропозооноздарда) мәліметтер талдауына, сондай – ақ патологоанатомиялық, гистологиялық, гематологиялық және кейбір басқа да зертханалық тексеру әдістеріне (микроскопия, серология, биологиялық сынама және т.б.) негізделген.

Вирустық аурулардың балауы микробтар,бактериялар, гельминттер мен протозоадан пайда болатын аурулар балауымен салыстырғандағы ерекшеліктер:

1) кіші мөлшерде (7 ммк- аусыл вирусынан 400 ммк- шешек вирусына дейін) арнайы залалсыздандыратын сүзгіден өту қабілеттілігі (басқа қоздырушылар олардан өте алмайды);
2) «өзіндік» зат алмасудың болмауынан тірі жасушадан тыс қайта өндірілуге қабілетсіздігі (жасанды қоректік ортадағы микробтар сияқты);
3) жасушада көбейгенде плазмаішілік және өзекішілік базофильді және эозинофильді бояу қосындысының түзілу «қабілеттілігі»;
4) көптеген антибиотиктер мен химиотерапиялық дәрілік заттарға төзімді әсер етуі.

Вирустық ауруларды балау ерекшеліктері мынаған саяды:

І.Зерттелетін материалдан вирусты анықтау:

а) алдын – ала боялған (Леффлер бойынша жіпшелерін бояу әдісі)

патологиялық материал жұғындысын жарық микроскопта қарау немесе суретті анық көру үшін күшті сіңірілетін бояғышпен өңдеу (Романовский – Гимза бойынша). Кейбір ірі вирустарды (мысалы шешек вирусы) арнайы күмістену әдісі арқылы өңдеуден кейін жұғындыдан анықтайды. Осындай өңдеуден кейінгі вирустардың пішіні сопақ немесе 250 мкм өлшемде дөңгелек бөлшек түрінде болады;

ә) коллоидты қабыршыққа вирус сіңдірудің арнайы әдісі немесе хром не вольфрам буларымен вирустарды айқындау әдісінен кейін құрамында вирусы бар суспензияны электроноскопиялық зерттеу;ол зерттеліп отырған вирустардың өлшемімен қоса оның пішінін анықтауға мүмкіндік береді;

б) флуоресцирленген антиденелер қолдана отырып, люминесцентті микроскопия әдісін қолдану(құтыру, шешек, Ауески және басқа ауруларда).

II. Микробтар мен зеңнің бос құрамындағы вирусы бар таза материалды өңдеу жағдайы мен жылулық деңгейге байланысты 20 минуттан 1 сағат аралығында зерттелетін суспензияның 1 мл-іне 100-ден 4000 бірлік мөлшерде стрептомицин, пенициллин, нистатин және басқа да антибиотиктерді қосу арқылы алады.

Келесі әдістерді пайдалана отырып, құрамында вирусы бар суспензияны артық ақуызды қоспадан тазартуға болады:

а) органикалық ерітінділермен өңдеу (мысалы, бірдей мөлшерде эфир немесе хлороформды 3000 айн/мин 15 минут бойы центрифугалау, беткі қабатында тазартылған вирус болады);

ә) трипсинмен бір-екі сағат өңдеп (8-10 мг/мл), кейін центрифугалау;

б) протоминмен вирусты ұндыру;

г) вирусты гидроксилаппатитті құбырда ион алмасу хроматографиясының және кальций фосфатының көмегімен тазарту.

III. Вирустың бөлінуі мен өсіруі белгілі бір сезімтал ұлпаларда *in vitro* және *in vivo* көбею «қабілетіне» негізделген:

а) *in vitro* вирусын алғаш трипсинделген және қайта түзілген жасушалардың көбею ұлпаларында қайта қалпына келтірілуі мүмкін. Осы мақсатта жиі әр түрлі жануарлардың бүйректерінің эпителийін және тері – бұлшықет ұлпасын, фибробласттар мен тауық эмбриондарын қолданады;

ә) вирустардың бөлінуі мен тіршілік қабілетін сақтау үшін тауық эмбриондарын түрлі жолмен жұқтыру арқылы өсіру әдісін қолданады. Әр түрлі вирустар эмбрион жасын есепке ала отырып, өзіндік культивирование әдісінің орташа жағдайына (поксвирустарға жиі 10 күндігін, ит обасының вирусына 8 күндік), жұқтыру әдісіне, жұқтырылған материал концентрациясына, температурасына (34-38^0 С), зақымдалған эмбрионның жасырын мерзіміне ие болады.

IV. Вирус тобын анықтау:

а) өлшемі бойынша; Зейтц пластинкасы арқылы сүзу әдісі, бөліктенген мембрана арқылы ультрафильтрация әдісі, сондай – ақ жылдам центрифугалау ідісі және электронды микроскопия арқылы;

ә) нуклеин қышқылының түрі бойынша: ДНҚ - поксвирустар, нитавирустар, аденовирустар, паповавирустар және урофаговирустар топтарына жататын Desoxyvirus класына, ал РНҚ – миксовирустар, арбоирустар және парвовирустар топтарына жататын Ribovirus класына тән.

б) капсидті симметрияны жіктеуі бойынша (липовирустардың сыртқы липопротеинді қабаты капсидпен, нитавирустарда, паповавирустарда, аденовирустарда, парвовирустарда және риновирустарда шаршы тәрізді симметрия капсиді, ал қалғандарында винттәрізді симметрия, урофаговирустардың капсиді шаршы-винт тәрізді симметрия болады);

в) сезімталдығы бойынша: 20 %-ды этил эфиріне липовирустар, көбіне поксвирустар, нитавирустар, миксовирустар және ерекше арбовирустар; pH 3,0 қышқыл ортада поксвирустар, 50^0 температурада(суда 30 минут бойы) - нитавирустар, аденовирустар, пикорнавирустар және риновирустар, сондай – ақ паповавирустар еквивалентті катионның қатысуында төзімсіз болады.

V. Биологиялық сынама қою. Жұқтырудың кең түрде қолданылатын әдісі: аусылда – теңіз шошқасының артқы аяқтарының плантарлы беткейінің терісіне; Ауески ауруында – көжектер мен мысықтардың бұлшықеттеріне; құтыру мен энцефаломиелитте – көжектер мен ақ тышқандардың миына; малдардың шешек ауруында – скарификация әдісі бойынша теріге; құс шешегінде – балапандар немесе көгершіндердің зақымдалған фолликулаларында ысқылап, жағу; тауықтардың ларинготрахеитінде – балапандардың кілегейлі клоакасына және кеңірдегіне.

Зақымдалу әдісін анықтауда зерттелетін вирустың өсу қозғалысын есепке алады: шешек вирустарының эпителиотроптылығы, құтыру және энцефаломиелит вирустарының нейтротроптылығы, инфлюэнца вирусының пневматроптылығы және т.б.

VI. Мүшелер мен ұлпалардағы өзгерістерді зерттеу бактериялық және шығу тегі басқа ауруларды балауға қарағанда маңыздырақ. Мысалы ірі қара мал, шошқа, құс обасы мен кейбір басқа да ауруларды патологоанатомиялық, гистологиялық зерттеу жатады.

Вирустық ауруларды балауда қан жасушасы мен қан түзуші мүшелердің (бауыр, көкбауыр, жұлын) морфологиясы мен гематологиялық зерттеу жүргізу маңызды орын алады. Зақымдалған ұлпалардың жұғындысы мен таңбасынан жасуша өзгерісінен басқа өзіне тән жасушаішілік қосындылары (Романовский – Гимза бойынша бояғаннан кейін) мен элементарлық денешіктерді байқауға болады. Вирустық қосындыларды ұлпалардың кейбір өсінділерінің сезімтал жасушалары бөлінуінен де байқауға болады.

Жұлын пунктатын тірі кезінде зерттеу әдісі арқылы ауырған малдың жұлынының жасушасында болып жатқан өзгерістерді бастапқы уақытында-ақ анықтауға болады.

VII. Серологиялық зерттеулер. Вирустық ауруларды балау үшін бактериологиялық тәжірибеде жалпы белгілі әдістерден ерекшеленетін серологиялық әдістің әр түрін жиі қолданады. Серологиялық реакция қою арқылы вирустық антигендермен қоса, вирусқа қарсы антиденелерді табуға болады. Оларды табу үшін келесі реакцияларды қолданады: бейтараптау, комплемент байланыстырушы және суықта ұзақ уақыт комплемент байланыстырушы, агглютинация, гемагглютинация және гемагглютинация тежелуі немесе кешігуі, преципитация,агар гелінде диффузды преципитация, гемадсорбция, гемадсорбция кешігуі және т.б.Кейбір реакция қатарын қоюда гипериммунды сарысу, ал одан жақсысы осы сарысудан алынған гамма-глобулинді қолданған жөн.

Вирустық аурулардың нақты көрсеткішіне антидене титрының нақты өлшемі емес, оның арту қарқыны жатады. Себебі, вирусқа қарсы антиденелердің титры онша жоғары болмайды да, керісінше вирусты бейтараптаушы антиденелер жануарлар қанында сауыққаннан кейін де көптеген жылдар бойы сақталуы мүмкін. Сондықтан вирусологиялық тәжірибеде жасалатын барлық жұмыс балау мақсатында көбінесе «жұп» сарысуынан антиденелерді бір ғана жануардан екі рет арасына белгілі бір уақыт қойып табуға бағытталады.

ҚОЙ ШЕШЕГІ
Variola ovina

Диагноз клиникалық – эпизоотикалық мәліметтер талдауына, патологоанатомиялық, гистологиялық өзгерістеріне, сондай – ақ зертханалық тексерудің қорытындыларына, көбіне микроскопия және қойларға биосынама қоюға негізделген.

Аурудың қоздырушысы – жетілген түрінің (вирион) дене тұрқы 170 х 250 ммк вирус.

Ауруға қызба және тері мен кілегей қабатта болатын түйінді бөртпелер тән. Шешек өте жұқпалы, барлық жастағы қойларда энзоотия түрінде жіті өтетін ауру. Сирек жағдайда 50%-ға дейін ауруға шалдыққан, әсіресе төлдер аталған аурудан өледі. Табиғи жағдайда қой шешегінің вирусы басқа мал түрін зақымдамайды, ал қойлар шешек вирусының басқа түрлеріне шалдықпайды.

Аурудың жасырын кезеңі 3-12 күнге дейін созылады.

Клиникалық белгілері: шешек экзантемасы жиі бас бөлігінің түгі аз жерлерінде және желінде анық көрінеді. Бастапқыда розеоладан (терінің шектеулі экссудативті қызаруы) баспырылып, терінің кілегейлі қабатталып, папулаға айналады да, кейін пустула кезеңіне жетпей, өліеттенеді. Папулалар – ақшыл – сұр түсті тығыз ісіктер, оларды қоршап тұрған эпителий тез алынып, терінің ылғалды қабаты жалаңаштанады. Кейде мұндай папулалар бір – бірімен бірігіп, кепкен кезде қабыршақ түзеді де, соңынан тыртық пайда болады. Ерте өліеттенген папулалардың шеттері қатты, ал ортасы аздап жұмсақ болады. Кейде ортасы басыңқы және ақшыл – сұр эпидермисті көпбөлікті кішкене келген везикулалық папулалар (4-6 мм) байқауға болады.

Шешек ауруына шалдыққан қойлар әлсіз болып, азықтан бас тартады, жүдейді, түктері түседі.

Патологоанатомиялық өзгерістер (зақымдалған бөліктерінен басқа). Мұрын, жұтқыншақ, кеңірдектің кілегей қабаттары тегіс, ақшыл – сұр түсті, әр түрлі сауығу сатысындағы жасушалық шоғырлану мен жараларды сипаттайтын дөңгелек шешек ошақтары болады. Көптеген қойларда өзгерістер өкпелерінде болады: ақшыл – сұр түсті, лимфа түйіндерінің ошақтары плевра астында көрінген, кейде ортасы қоңыр – қызыл түсті болады. Асқорыту жолының кідегейі де зақымдалады: ауыз қуысы, еріндері мен тілінің кілегейінде папиллома түзілісі, месқарынында тығыз папулалар,ұлтабарында айқын шоғырлар, ал зақымдалған жерінде тереңдеу жаралар болады. Кейбір жағдайда ішектердің зақымдалуы да байқалады. Лимфа түйіндері іскен, тілгенде шырын тәрізді бөліну байқалады. Көкет, бауыр және бүйректердің сірілі қабатында шоғырлар болады.

Шешектің асқынуында буындары, өкпелері мен тері астында іріңді ошақтар айқын көрінеді.

Зертханалық тексерулер

Гистологиялық өзгерістер. Жаңа түзілген папулалардан алынған биопсия материалында немесе басқа шешек зақымдауларында қарқынды түрде ісіктер пайда болу, теріасты клетчаткада лимфоидтық – макрофагтық және фибробластты реакциялар болады. Макрофагты және фибробластты жасушаларда эозинофилді плазмаішілік қосындыларға жасуша өзегінің вакуолизациясының бірге жүруі осы аталып отырған ауруға тән. Тыныс алу мүшелерінде – пролиферативті бронхопневмония байқалады.

Микроскопия үшін тек жаңа ғана түзілген папуладан алынған материал қолданылады. Папуланың ішкі беткеінен заттық шыныға жұқа жұғындыны жағып, ауада кептіреді де, күмістену әдісімен өңдейді. Жарық микроскопында мұндай препараттарды қарағанда шешек вирусына тән өлшемі 250 ммк вирустық бөлшекті байқауға болады. Бірақ олардың болмауы шешек ауруын жоққа шығармайды.Папулалардың теріасты клетчаткасы тіліндісінен жасалған препарат – таңба электроноскопиясын хром буында кереғарлаудан кейін сопақша вирустардың топтасуын байқауға болады.

*Биосынама.*Ауру анық байқалмағанда және микроскопиялық зерттеудің нәтижесі нақтыланбаған жағдайда диагнозды биосынама арқылы дәлелдейді. Ол үшін фарфор ыдыста жаңа түзілген папулалардан 1:20 ара қатынаста физиологиялық ерітіндіде суспензия дайындайды да, оны бір – екі жастағы шешекпен ауырмаған және осы ауруға қарсы егілмеген қойға құйрығының түксіз бөлігіне 0,2 – 0,3 мл көлемде терісіне енгізеді. Шешек вирусымен зақымдалған қойда 4-6 күн ішінде дене қызуы 41 – 42^{0}С-қа көтеріліп, сынама материалы енгізілген жерде розеола түзіледі. 6-8 күндері өлшемі 3-5 см қатты ыстық қызғылт ісіну болады. 10-13 күндерге қарай папуланың зақымдалған ұлпалары өліеттеніп, қабыршақтанады да, түсіп, қайта жаңарып отырады. Осының салдарынан кілегейлі іріңмен қапталған шешек жарасы тақырланады. Мұндай жара 25-28 күндері жазылып, орнында дәнекер ұлпалы тыртық пайда болады. Шешек процесінде дене қызуының көтерілуі 5-6 күн бойы сақталып тұруы мен қандағы өзгерістерінен басқа биосынамада жалпы белгілері байқалмайды.

Қан және қан түзуші мүшелерде тірі кезінде зерттегенде – ақ өзгерістер анық көруге болады. Перифериялық қаннан пішіні мен өлшемі өзгерген эритроциттерді анықтайды. Лейкоциттер өзегі ыдырайды. Лейкоциттер саны азайып, лейкопения дамиды.

Жұлында розеола пайда болғанға дейін және дене қызу көтерілгенше, ережеге сәйкес сегментті және таяқшаөзекті нейтрофилдер мен эозинофилдер бір-біріне жабысады. Розеола пайда болып, дене қызуы көтерілгенде жұлында жасушаның өзекті пішіндері төмендейді. Бөліну сатысында тек ретикулды-эндотелиалды жүйедегі жасушалар ғана сақталады. Осы жасушалардың гистоплазмоциттерге айналуы салдарынан соңғыларының саны артады.

Вирус штаммының вирулентгігі жоғары болған сайын, барлық аталған өзгерістер сирек көрінеді. Пайда болатын вирусемия өзектілердің, бастысы эритроциттер мен лейкоциттердің түзілген жас пішіндерінің бұзылуымен өтеді: протоплазма түссізденеді, өзегі ісінеді, суретінің шеттері күшейіп, қан ағысына шығады.

Тауық эмбрионында вирустың бөлінуі мен өсірілуі әдетте сәтсіз аяқталады. Тауық эмбриондарына тек вирустың жекелеген штамдары бейімделе алады. Гистологиялық зерттеу барысында зақымдалған хорионаллонтоидты қабатында ісіну, хорион қабатының жуандауы, тамырларының бітелуі байқалып, ортаңғы дәнекер қабатында макрофагты реакция жүреді.

Вирусты қозы мен балапандардың өкпе ұлпаларында, тері мен бүйректерінде өсірген жеңілірек болады. Мұнда цитопатиялық әсер жұқтырудан 3-4 күн өткен соң ғана байқалады: жасушалар дөңгеленіп, ірі байламда жинақталады.

Жабынды шыны мен гематоксилин және эозинмен боялып, өсірілген ұлпа өсіндісіне гистологиялық зерттеу жүргізу барысында шешек вирусын жұқтырғаннан кейін эпителий және фибробластты жасушаның зақымдалғанын көруге болады.

Ұлпа өсіндісіне шешек вирусының цитопатогенді әсерін ауру, ауырған, одан дұрысы гипериммунды қойдан алынған шешекке қарсы сарысу көмегімен бейтараптауға болады.

Папула және қабыршақ түзілу сатысында қой шешегін қышыма немесе папулезді экземамен шатастыруға болады. Қышымада қабыршақтарда қышыма қоздырушысы – кенені табуға болады. Папулезді экземадан ажырату үшін биосынама жасалады.

1-сурет. Қой шешегі вириондарының топтасуы

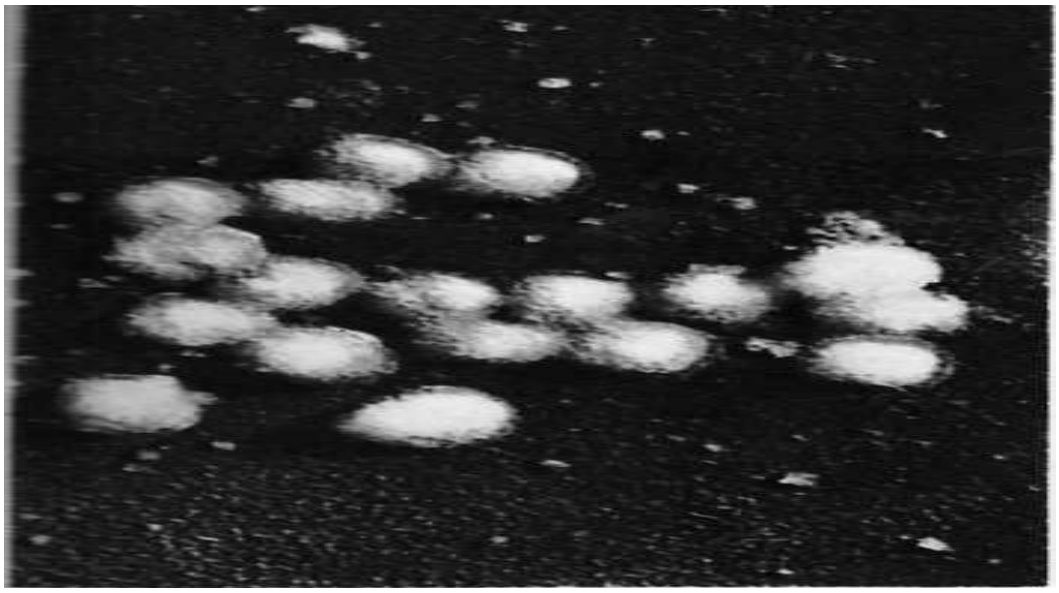

2-сурет. Қойдың ауыз қуысы маңайындағы дөңгелек пішінді сырты қатты ортасы түйіршікті жаралар

3-сурет. Желіндегі терең өліеттену ошақтары

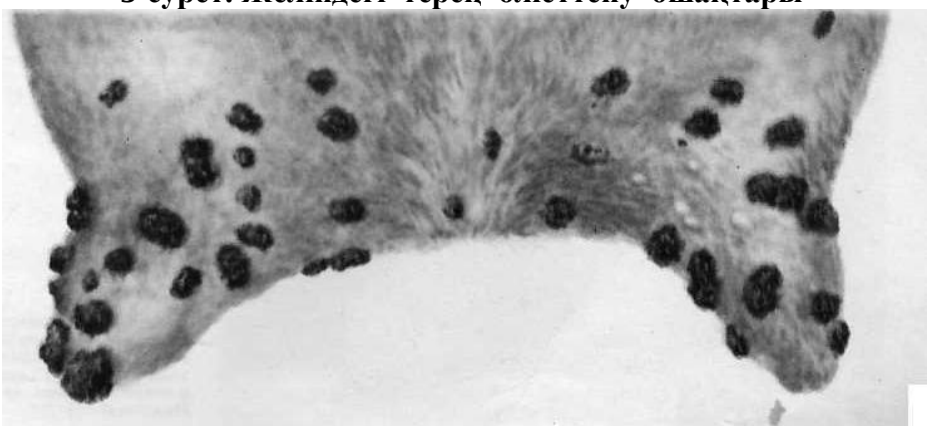

4-сурет. Қойдың қарын тұсындағы терісінде орналасқан көптеген папулалар

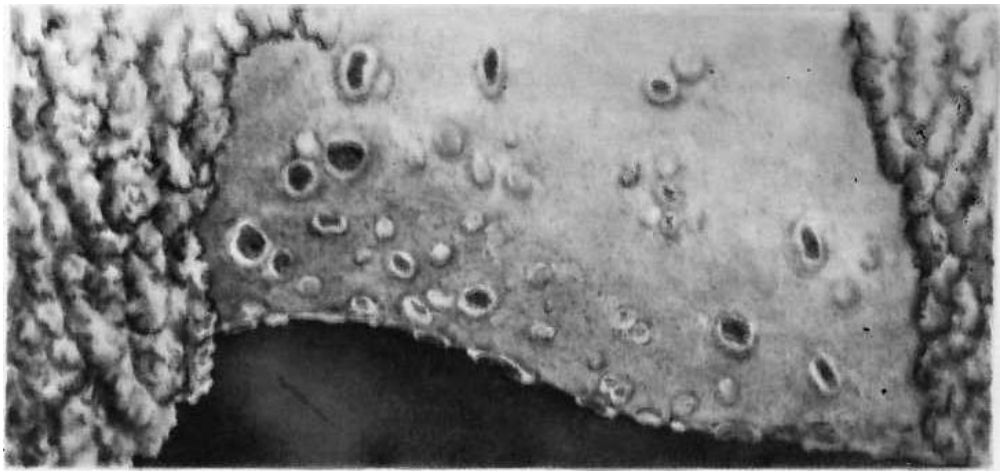

5-сурет. Өкпенің сыртқы қабатындағы қою-қызыл түсті шешек ошақтары

Бақылау сұрақтары:

1. Ауру қоздырушысы.
2. Айқын клиникалық белгілері.
3. Өлекседегі болатын өзгерістер.
4. Серологиялық реакциялар.
5. Биосынама әдісі.

ЕШКІ ШЕШЕГІ
Variola caprina

Диагноз теріге тән зақымдалулар мен эпизоотикалық мәліметтер талдауына, сондай – ақ зертханалық тексерудің қорытындыларына (жұғынды микроскопиясы, күдікті жағдайда шешекке сезімтал ешкілерге биосынама қою) сүйене отырып қоюға негізделген.

Аурудың қоздырушысы – ешкі шешегіне тән өзіндік вирус. Табиғи жағдайда ешкілер басқа шешек вирустарына сезімтал емес, ал өзіндік ешкі шешегінің вирусы басқа жануарлар түрін зақымдамайды.

Ауру әдетте эпизоотия түрінде жіті өтеді. Ауырған малдар, соның ішінде төлдің өлімі кейде 25 %-ға дейін , ал асқынған түрінде 80 %-ға жетеді. Ересек ешкілерде шешек ауруы қатерсіз немесе атипті (жануарлар салыстырмалы түрде 10 – 15 күн ішінде ауырып жазылады) өтеді. Ауру жануарлар арасында кез – келген жыл мезгілінде кездеседі, тек ешкілердің ангор және придон тұқымында ауру ауыр өтеді. Шешекпен ауырған ешкілер лақтар алдында түсік тастайды. Ауру ешкі төлдеген жағдайда лақтар көбіне өлімге ұшырайды.

Аурудың жасырын кезеңі 3 – 10 күнге созылады.

Клиникалық белгілері қой шешегінің клиникалық белгілеріндей. Шешек процесі сиырлардағыдай желін емізікшелерінде оқшауланады.

Шешекпен туғаннан кейін зақымдалған еметін лақтар атипті түрде өтіп, шешек процесі ауыз қуысы, жоғары тыныс алу жолы мен асқазан – ішек жолының кілегей қабатында, жиі ұлтабарда оқшауланады. Ауру жөтелмен, тыныс жиілеуімен және мұрын қуысынан іріңді сұйықтық ағып, танау айналасында қабыршақ қаптауымен, жиі конъюнктивитпен сипатталады. Авитаминоз лақтарда шешек ауруын қиындата түседі.

Зертханалық тексерулер қой шешегіндегі тексерумен бірдей.

Кейде ешкі шешегін аусылдан, некробациллезден, қышымадан, пустулезді (іріңді) экземадан және басқа да аурулардан ажыратады.

Ешкі шешегінің негізгі айырмашылық белгілері: тұяқтарда зақымдардың болмауы, басқа жануарлар түрлерінің бұл ауруға сезімтал болмауы, ешкілерге биосынама қоюда теріде ауруға тән зақымдалулардың болуы.

Аусылда теңіз шошқасына биосынама қойғанда оң нәтиже береді.

Некробациллез бен қышымада микроскопия арқылы осы аурудың өзіне тән қоздырушысын анықтайды.

Іріңді (пустулезді) экзема әдетте қызбасыз өтеді.

Лақтар кейде шешекпен салыстырғанда жеңілірек өтетін жұқпалы экземамен (дерматит, ерін теміреткісі) зақымдалады. Ересек ешкілерде әдетте жұқпалы экзема ауыр өтеді.

6-сурет. Ешкі желінінің емізікшелерінде әр түрлі даму сатысындағы шешек дақтары

Бақылау сұрақтары:

1. Ауру қоздырушысы.
2. Айқын клиникалық белгілері.
3. Өлекседегі болатын өзгерістер.
4. Серологиялық реакциялар.
5. Биосынама әдісі.

СИЫР ШЕШЕГІ
Variola bovina

Диагноз клиникалық – эпизоотикалық мәліметтерінің талдауына, папула, пустуласы аздап кепкен қабыршақ және қанды зерттеу нәтижесіне сәйкес қойылады.

Аурудың қоздырушысы сиыр шешегінің өзіндік вирусы және шешекке қарсы егілетін вирус болуы мүмкін. Бұл қоздырушыларға шошқалар, жылқылар, енеке (буйвол), түйелер, маймылдар көжектер де сезімтал болады.

Сиыр шешегі – жіті түрінде папулезді – пустулезді бөртпемен өтетін қызба ауру. Ауру әдетте энзоотия түрінде төлдер мен сауын сиырларда кездеседі. Бұл ауру адамдарға да жұғады.

Аурудың жасырын кезеңі 2-7 күнге созылады.

Клиникалық белгілері. Дене қызуының жоғарылауы, әлсіздік, тәбеттің болмауы, сүттің азаюы мен сүт сапасының төмендеуі. Желін мен емізікшелерінің, кейде бастың терісінде, ал бұқалардың ұмасында қызарған бөліктер – розеола кездеседі. Розеола папула-везикулаға айналып, кейін дөңгелек немесе созылыңқы ортасы ойыңқы пустулаға ауысады. Сиырлардың табиғи шешегінде терең орналасқан ұлпаларды өліеттендіріп, пустулалар тегіс көрінеді де, қан құйылуда қара – көк түске боялады. Ауру басталғаннан 10-12 күн өткен соң пустуланың орнында қабыршақ пайда болады да, кейін түсіп, орнына дәнекер ұлпалы тыртықтар түзіледі. Ауру жалпы екі – үш аптаға созылады.

Зертханалық тексерулер. Жарық микроскоппен қарағанда патологиялық материал биопсиясынан алынған жұғындыдан шешек вирусын байқауға болады. Көзге біртекті қара – қоңыр түсті дөңгелек немесе сопақ пішінді, өлшемі 250 ммк бөлшек көрінеді. Хром буымен препаратты айрықшаландырғаннан кейін папуланың биопсия бөлігінен жасалған қалқындыға электроноскопия жасау арқылы кірпіштәрізді өлшемі 180-260 ммк вириондарды көруге болады. Сондай вирусты бөліктерді шешекке қарсы екпеден зақымдалған жануарлардан да көруге болады.

Айрықшалаудың теріс әдісінде де вирустың периферияльық бөлшегінен жіпті құрылымды табуға болады.

Шешек вирусының түрін анықтау. Жануарлардың зақымдалған терісінен алынған материал ұлпасының өсіндісінде немесе тауық эмбриондарын жұқтыру арқылы қоздырушыларын бөліп шығарады. Егер зерттеліп отырған материалда сиыр шешегінің вирусы болса, онда хорионаллантоиста сұйылтылған 11-12 күндік тауық эмбрионында сопақ немесе дөңгелек, аздап әріптелген шешек дақтары түзіледі. Тауық эмбриондарынына шешек вирусын жұқтырғаннан кейін хорионаллантоиста ақ немесе сұрғылт, әдетте қанталаусыз шешек дақтары түзіледі.

Сиыр шешегінің вирусын агарда тауық эмбрионының ұлпасымен жұқтырып өсіргенде лайлы түйіндер түзіледі.

Егер ұлпалардың өсіндісін жабынды шыныда өсіріп, вируспен жұқтырғаннан кейін гематоксилин және эозинмен бояғанда олардан түзілген цитоплазмалық қосындылардан айырмашылықты байқауға болады.

Серологиялық зерттеулер. Сиыр шешегін жылдам балау үшін агарлы гельді заттық шыныда антивакциналық сарысулы диффузиялық микропреципитация әдісін қолданады. Бұл реакция өте сезімтал, өзіне тән, реакцияны қойғаннан бес сағат өткен соң ауру малдан алынған материалдан сиыр шешегінің вирусы бар-жоқтығын анықтауға болады.

Ауру малдан арасына 2-3 күн салып, екі рет алынған сарысуды гемагглютинацияның тежелу реакциясында қолданады. Антиген ретінде құрамында шешеквакциналы вирусы бар хорионаллантоисты қабат суспензиясын алады. Сиыр шешегімен ауыратын мал жағдайында сарысудан антигемагглютинация титрінің артуын байқаймыз. Сиыр шешегінің вирусы шешеквакциналы вируспен салыстырғанда гемагглютинациялық белсенділігі төменірек болады.

Биосынама. Жоғарыда айтылған әдістерден басқа ауруды бұзаулар мен көжектерге биосынама қою арқылы да анықтауға болады. Ол үшін алдын – ала қырқылып, зақымдалған теріге ауру сиырлардың папула немесе пустуласынан алынған суспензиямен сүртеді. Оң биосынамада бұзауларда жара маңайында басқанда тез жарылатын шағын папулалар мен везикулалар пайда болады. Биопсияның гистологиялық зерттеуінде терінің эпидермисінен гиперплазия анық көрінеді.

Құрамында сиыр шешегінің вирусы бар материалмен көжектерді жұқтырғанда, оларда геморрагиялық түрдегі инфильтраттар дамиды; шешеквакциналы вируспен жұқтырғаннан кейін әдетте инфильтраттар геморрагиясыз болады.

Сиыр шешегін шешеквакцинадан пайда болған аурудан, желіннің жалған шешегінен, аусылдан ажырату керек. Желіннің жалған шешегінде көпіршіктердің терең және қызыл белі болмайды. Аусылды ауыз қуысының кілегей қабатындағы және тұяқаралық қуысындағы күлдіреуіктер бойынша, сондай –ақ теңіз шошқасының артқы аяқтарына биосынама қойғанда оң нәтиже беретіндігіне қарай ажыратуға болады.

7-сурет. Сиыр желінінің емізікшелеріндегі везикулалар мен пустулалар

8-сурет. Сиыр шешегінде пустуладан алынған вирустық бөліктері

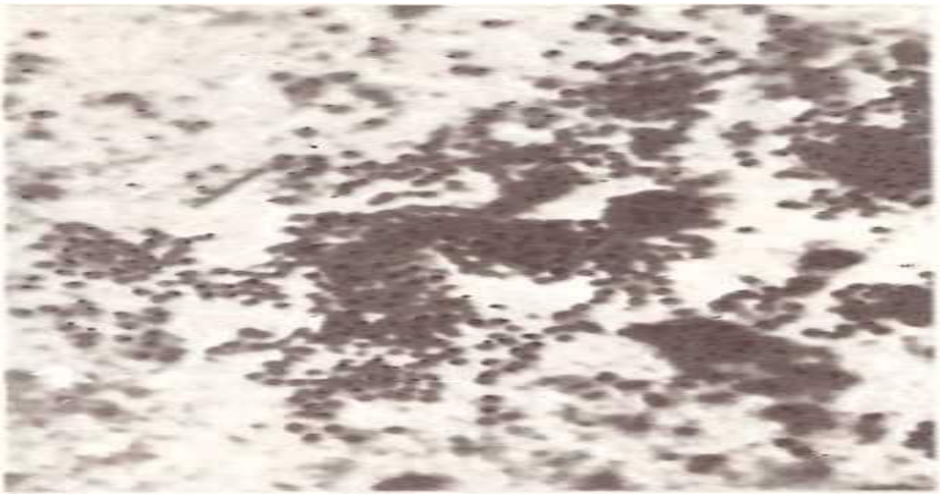

9- сурет. Теріс айқындалғандағы шешеквакцина вирусы

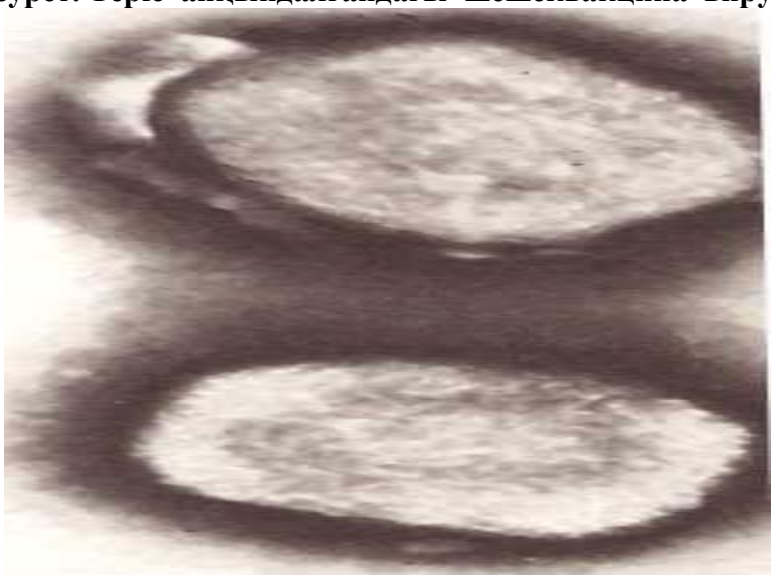

10- сурет. Антивакциналы сарысулы гельдегі еке еселі диффузия реакциясындағы сиыр шешегінің вирусы (сол жақтағы) және шешеквакцина (оң жақтағы)

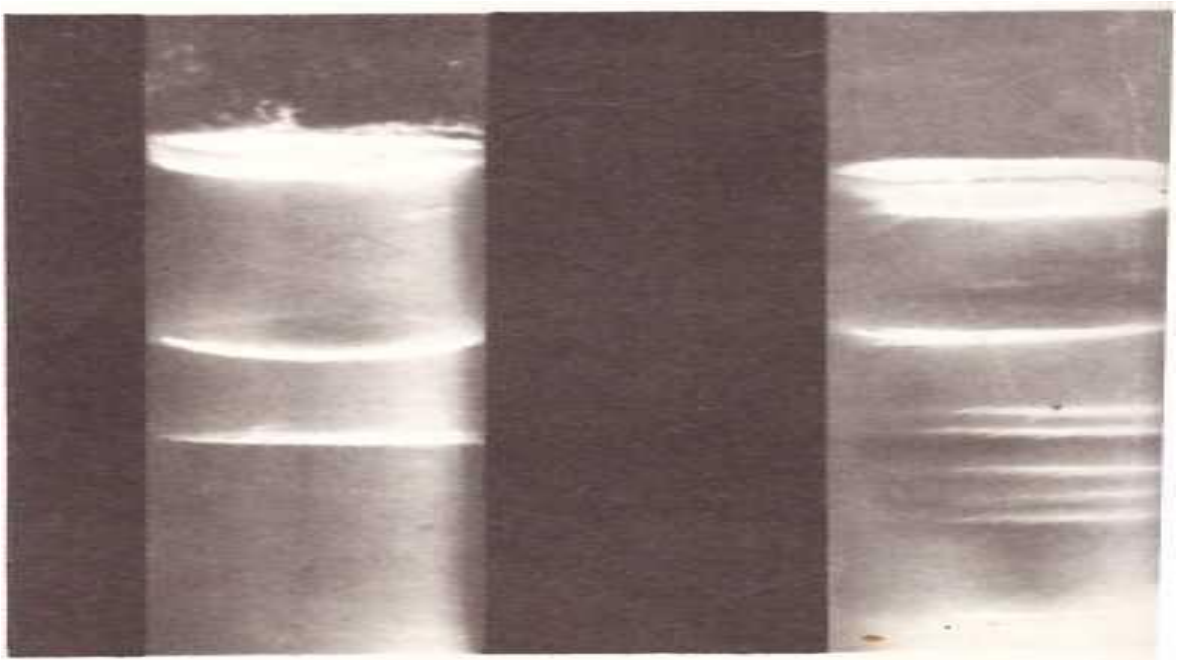

Бақылау сұрақтары:

1. Ауру қоздырушысы.
2. Айқын клиникалық белгілері.
3. Өлекседегі болатын өзгерістер.
4. Серологиялық реакциялар.
5. Биосынама әдісі.

ШОШҚА ШЕШЕГІ
Variola suilla

Диагнозды клиникалық – эпизоотикалық және эпидемиялық мәліметтер талдауына және зертханалық тексеру нәтижелеріне қарап қояды.

Аурудың қоздырушысы шошқа шешегінің өзіндік вирусымен қатар, сиыр шешегінің вирусы мен шешеквакцина болуы мүмкін. Олардың орташа өлшемі 250х300 ммк. Шошқаларды құс шешегінің вирусы, соның ішінде тауық шешегінің вирусы зақымдауы мүмкін.

Ауруға қызба мен көпіршікті – пустулезді бөртпелер тән. Ауру әдетте энзоотия түрінде торайларды зақымдау арқылы өтеді. Көптеген ауырған малдар, әсіресе ауру асқынғанда (40-80 %) өледі.

Аурудың **жасырын кезеңі** 2-14 күнге созылады.

Клиникалық белгілері. Дене қызуы 41,0-41,8^{0}С дейін көтеріліп, азықтан бас тартады, Әлсіздік, конъюнктивит және мұрын қуысының кілегей қабатының шырышты қабынуы байқалады. Аурудың бастапқы кезеңінде теріде алқызыл түсті ортасында түйіндері бар дақтар – розеолалар пайда болады. 2-3 күн өткен соң олар тығыз папулаларға, кейін пустулаға айналады.Түйіндердің мөлдір серозды бөлігі лейкоциттердің жиналуынан лайланып, кейін іріңденеді. Шешек дақтары 1,5 – 2 см-ге дейін үлкейеді де, кейін кеуіп, 3-5 күннен кейін түсіп қалатын қою-қоңыр түсті қабыршақ түзеді. Кейбір жануарларда қышыма пайда болады. Егер тері мен кілегей қабаттың басым бөлігі зақымданса, ауру ұзаққа созылып, торайлар өлімге ұшырайды. Шошқа шешегінде асқынулар бронхопневмония, қылау, сепсис түрінде өтеді.

Зертханалық тексерулер. *Гистологиялық өзгерістер.* Сау торайдың терісінен жасалған тіліндіні гематоксилинмен және эозинмен немесе галлоцианинмен бояғаннан кейін эпидермистің эпителий жасушасы мен теріасты клетчаткасының зақымдалмағаны анық көрінеді, ал зақымдалған тері бөлігінде қантамырдың созылғанын көруге болады. Зақымдалған тері бөлігінен алынған өте жұқа тіліндіні электроноскопиялық зерттеу жасау арқылы жасуша протоплазмасында вириондардың жиналуын көреміз.

Аурудың ағымы түсініксіз болған жағдайда диагнозды микроскопиялық зерттеу нәтижесі бойынша қояды. Ол үшін патологиялық материалдан алынған жұғынды мен таңбаны арнайы бояу мен өңдеуден өткізгеннен кейін жарық микроскоппен қарайды. Бұл жағдайда вирус кіші сопақ немесе дөңгелек түрде диаметрі 250 ммк болады. Электроноскопиялық зерттеуде вириондардың адсорбция әдісі арқылы кірпіш тәрізді бөлікті, ал хром немесе вольфраммен булау арқылы вирустың түрін анықтауға болады.

Шешек ауруын белгілері бойынша ұқсас экзантемадан ажырату керек.

Шешек вирусын табу үшін микроскопиямен қоса биосынама қоюға болады. Сау торайлардың терілеріне езілген пустуланы жағу арқылы жұқтырады. Егер пустулада шешек вирусы болса, онда 7-9 күндері жарақатталған орында папула түзіледі.

Сыртқы белгілері мен микроскопия арқылы шошқаларда шешек ауруын тудырған вирустың түрін анықтау өте қиын. Бұл сұраққа жауап табу үшін сиыр шешегінің вирусы мен шешеквакцинасына ірі қара мал мен шошқадан басқа жылқылар, түйелер, көжектер, маймылдар, енеке және адамдар да сезімтал келетінін есте ұстаған дұрыс.

Тауық шешегімен ауырып тұрған торайлардың иммунитеті вирустың осы түріне ғана қарсы тұра алады.

Шошқа шешегінің қоздырушыларын ажыратудың қосымша әдісі ретінде төмендегі зерттеулер көрсеткіші есепке алынады:

1. Дамып келе жатқан тауық эмбрионындағы хорионаллантоисты қабатына сиыр шешегінің вирусын өсіруде дөңгелек немесе сопақ аздап көтеріңкі шешек дақтары, ал шешеквакцина вирусын өсіруде ақ және ақшыл-сұр геморрагиясыз шешек дақтары пайда болады.
2. Ұлпа өсіндісінде шешеквакцина вирусын өсіргенде жасушаның бір қабатының шекарасы бұзылады; сиыр шешегінің вирусы бір қабаттың дегенерациясына (жасушаның тозуы) әкеп соғады.

Патологоанатомиялық және гистологиялық зерттеулер нәтижелері сиыр шешегінің вирусы тек қана эпидермисті емес, сонымен қатар теріасты клетчаткасын таралып, осының нәтижесінде шешек дақтары тегіс, ал қоршап тұрған қабыршағы қара – көк түсті болады.

Шешек вакцина вирусымен зақымдалған бөліктері терінің үстіңгі қабаттарымен шектеледі. Сондықтан олар ақшыл – қоңыр түсті қабыршақпен қапталып тұрады. Арнайы өзіндік иммунды сарысу мен гамма – глобулиндер әр қоздырушыларды бейтараптау қасиеттерне ие болады.

1-кесте. ШОШҚА ШЕШЕГІНІҢ ВИРУСТАРЫН АЖЫРАТУ

вирус	қабілеттілік	Жұқтыру әдістері	Жасырын кезеңі (күн бойынша)	Шешек дақтарының морфологиясы	Екіншілік шешек дақтарының пайда болуы	Ауру ағымы	Аурудың созылуы (күн)	Иммунитет түзілу уақыты	Тауық эмбрионында вирус өсіру	Ұлпа өсіндісінде көбею
Табиғи шошқа шешегі	төлдер	Теріге, тері астына, ауызға, тамырға	4-7 10-14	Шешек дақтары ірі, тығызтеріге тез шығады, қоңыр түсті, ұзақ уақыт сақталады	15-20 күннен соң	Баяу, қызбамен	20-60	21-22 күннен соң	-	Шошқа ұрығының бүйрек жасушасында
Шешеквакцина	Барлық жастағы шошқалар	Тері, тамырға	2-3 4-5	Тез кебетін, ортасы ақшыл-қоңыр түсті	-	Тез,қызбамен	9-14	10-14 күннен соң	+	Әр түрлі ұлпа өсіндісінде
Сиыр шешегі	Барлық жастағы	теріге	4-5	Тез кебетін көпіршіктер	-	Әдетте қызбасыз	6-8	10-14 күннен соң	+	Әр түрлі ұлпа өсіндісінде

	шошқалар									
Тауық шешегі	6 айға дейінгі төлдер	теріге	4-6	Ірі, тез кебетін көпіршіктер,	15-20 күннен кейін	Аздаған қызба белгісімен	Генерализациясыз 6-8	12-16 күннен соң	+	Әр түрлі ұлпа өсіндісінде

ЕСКЕРТУ: Шошқаларға қой және ешкі шешегі вирустары табиғи жағдайда жұқпайды

11- сурет. Шешекпен ауырған торай

12- сурет. Шешеквакцина вирусын жұқтырғаннан кейінгі торайдың аяқтарындағы папулалар мен везикулалар

Бақылау сұрақтары:

1. Ауру қоздырушысы.
2. Айқын клиникалық белгілері.
3. Өлекседегі болатын өзгерістер.
4. Шошқа шешегіне қарсы қолданылатын вакциналар.
5. Биосынама әдісі.

ТАУЫҚ ШЕШЕГІ
Variola galinarum

Диагноз клиникалық – эпизоотикалық мәліметтер, патологоанатомиялық және гистологиялық өзгерістер, сондай – ақ зертханалық тексерулер нәтижесіне сүйене отырып қойылады.

Аурудың қоздырушысы – өлшемі 240х300 ммк вирус.

Тауық шешегі - тері шешек дақтарымен қапталып, кілегей қабаттың зақымдалуымен сипатталатын жұқпалы ауру. Ауру әдетте энзоотия және эпизоотия түрінде өтеді. Бұл ауруға тауықтан басқа күркетауық, тауыс, Гвинея құсы, қырғауыл, бөдене, құр сезімтал, ал қаздар мен үйректер аталған осы құстармен салыстырғанда сезімталдығы төменірек келеді. Ауру негізінен жітілеу, жиі созылмалы және сирек жағдайда жіті түрде өтеді. Шаруашылықтағы барлық құстар 5-6 апта шамасында ауырады. Күз және қыс мезгілінде ауру ауырырақ өтеді. Ересек құстар арасында 10-20 % , ал балапандарының арасында 50-70 %-ға дейін өлімге ұшырайды.

Аурудың **жасырын кезеңі** 3-8, сирек жағдайда 10-15 күнге созылады.

Клиникалық белгілері. Тәбеті төмен, қауырсындары мен жүндері үрпиген, қанаттары түскен. Тері немесе аралас формада айдары, уыз қуысы бұрыштарында, қабақтарында және басқа да тері бөліктерінде шешек дақтары пайда болып, 3-4 күн өткен соң қара – қоңыр түсті қабыршақпен қапталады. 17-18 күннен кейін зақымдалмаған бөліктерінде де шешек дақтары пайда болуы мүмкін. Қабақтың зақымдалуымен бірге конъюнктивит, кератит және панофтольмия аурулары қосылып, ілесіп жүруі мүмкін. Дифтериялық немесе аралас формада ауыз қуысы, тіл және жұтқыншақтың кілегей қабатында зақымдалулар – жұқа қабықшаларды көруге болады. Тыныс алуы қиындаған, тұмсығы ылғи ашық, тауықтар сыбысты дыбыс шығарып тұрады, кейде жөтеліп, түшкіреді. Ауру құстардың дене қызуы асқыну болмаған жағдайда қалыпты, тек өлетін кезде ғана төмендейді.

Патологоанатомиялық өзгерістер.Шешек дақтары теріде, жоғарғы тыныс жолдарының кілегей қабаттарында және ауыз қуысында болады. Ал дифтериялық зақымдалулар кеңірдек, бронхтар, қосымша қуыстар кілегейінде, кейде асқазан кутикуласы мен ішектің кілегей қабатында кездеседі. Сирек – теріде әлсіз зақымдалғанда ішкі ағзаларда - бауырда нүктелі фокустар ауыр түрде көрініп, көкбауыр, өкпелер ісінеді де, эпикардта нүктелі қан құйылу, сірілі қуыстарда экссудат болады. Жалпы арықтау белгілері болады.

Зертханалық тексерулер.

Гистологиялық өзгерістер. Гиперкератозда шешек дақтарында эпителий жасушаларының гиперплазиясы мен гидропиялық дистрофия, сондай – ақ эпидермистің жуандауын байқауға болады. Теріасты клетчаткасында қан тамырлары кеңейіп, лимфоидты – псевдоэозинофильді және гистиоцитарлық жасушалы реакция жүреді. Жасуша плазмасында

эозинофильді қосындылар – Боллингер денелері болады. Зақымдалған жасуша өзегі жиырылған. Кілегей қабықтың біріншілік зақымдалуында шешекті эпителиома белгілері байқалып, кейін асқынғаннан кейін дифтериялық қабынумен сипатталады.

Нақты диагноз микроскопия арқылы қойылады. Ол үшін айдарының шешек дақтарынан кесінді алып, ішкі бөлігінен таңба мен жұғынды жасалады да, заттық шыныға қояды. Жұғындыны күмістендіру әдісінен кейін жарық микроскоп астында қарағанда өлшемі 250 ммк шамасындағы қара-қоңыр түсті сопақ пішінді біркелкі жиналған бөлшектерді көруге болады.

Электроноскопия. Эпителиомадағы шешек қоздырушысын зерттелетін материалдан алынған вирусты адсорбция әдісімен анықтаймыз. Тауық шешегінде жетілмеген көпіршіктәрізді өлшемі 60-200 ммк, вирустық бөлшегін және кірпіштәрізді сопақ вирионды байқауға болады.

Ауруды балау үшін вирусты тазарту үлкен маңызды орын алады. Ол үшін шешек дақтары мен зақымдалған құс терісінің қабыршақтарын фарфор ыдысқа жағып, оған физиологиялық ерітінді қосады. Алынған құрамында вирусы бар суспензияны төмендегі әдістердің біреумен тазартады: 1) антибиотиктер қосу арқылы; 2) органикалық ерітінділермен өңдеу - 3000 айн/мин 15 минут бойы эфир немесе хлороформды тең көлемде центрифугалау арқылы; 3) трипсинмен екі-үш сағат бойы өңдеп, центрифугалау; 4) протоминмен вирусты тұндыру.

Тазартылған вируспен дамып келе жатқан тауық эмбрионын немесе олардың тері- бұлшықеті немесе бүйрек ұлпасының өсіндісін жұқтырады. 10-11 күндік құрамында вирусы бар суспензиялы тауық эмбрионының 0,2 мл мөлшерде вирулентті штамм бар тауық шешегі вирусын хорионаллантоисты қабыққа жұқтырғаннан кейін 4-6 күннен соң қабықта тегіс сұр түсті шешек дақтары пайда болады. Егер зерттеліп отырған суспензияда көгершін шешегінің вирусы болса, онда хорионаллантоисты қабықта ақ периферияльық білігі бар және ортасы көтеріңкі түйметәріздес шешек дақтары түзіледі.

Тауық шешегінің вирусы тауық ұрығының фибробласт ұлпаларының өсіндісіне цитопатогенді әсер етеді.

Диагноз сондай – ақ гельдегі диффузиялық преципитация реакциясына сүйене отырып қойылуы мүмкін. Тауық шешегінде антиденелер ересек құстарда аурудың 11-36 күндері аралығында пайда болады. Күшті вирулентті штамдармен зақымдалған құста ДПР анық көрінеді. 15% -ға жуық ауру тауықтарда ДПР теріс болады.

Биосынама. Диагнозды нақты қоюда орын алатын сенімді диагноз – шешекке қарсы иммундалмаған сау тауықтардан бөлінген вирусты жұқтыру. Патологиялық материалдан алынған таза суспензияны залалсыздандырылған щеткамен айдардан ысып алады. Жұқтырғаннан кейін 4-7 күн өткен соң айдарда өзіндік шешек дақтарының пайда болуы шешек вирусының болуын көрсетеді.

Сынама қоюда алдын-ала иммундалған құстардан көгершіннің шешек вирусының вакциналы штаммы бөлінуі мүмкін екенін естен шығармау керек. Құстардың тек жоғарғы тыныс жолы және ауыз қуысының кілегей қабаты ғана зақымдалғанда диагноз қою қиынға соғады. Себебі мұндай зақымдалулар А авитаминозында да кездеседі. Авитаминозды теріс биосынама арқылы жұқпалы емес ауру деп ажыратады. Бұдан басқа гистологиялық зерттеу шешекте патологиялық процесс негізінен тегіс көпқабатты эпителийде цитоплазмалық қосындылар түзетінін, ал авитаминозда өңеш, кеңірдек бездерінің цилиндрлік эпителийінің зақымдалатынын көрсетеді.

Тауықтардың жұқпалы ларинготрахеитінде жұтқыншақ, кеңірдек, бронхтар мен конюънктивасында фибринозды және крупозды қабат түзіледі. Бірақ та, оң нәтижелі «клоакалық» сынама мен ДПР және вирустардың иммунологиялық ерекшеліктері бұл ауруды шешектен ажыратуға көмектеседі. *Candida albicans. Achorion gallinae* және *Aspergillus fumigates* тудыратын кандидоз,аспергиллез және қотырды шешек ауруынан патологиялық материалға микроскопия жасау арқылы мицелий мен споралардың анықтау арқылы ажыратылады.

Балапандардың жұқпалы (вирустық) бронхиті клиникалық және патологоанатомиялық көрінісі бойынша шешектің алғашқы сатысымен ұқсас болып келеді.Бронхиттің ерекшеленетін белгілері: жұғымталдығы, аурудың тез таралуы, балапандардың ауруы, теріасты және бұлшықет арқылы тез жұқтыру, вирустың иммунологиялық өзіндігі.Бір күндік балапандардың қанаттарының тері асты арқылы жұқтыру әдісі тауық шешегінің вирусын көгершін шешегінің вирусынан ажыратуға мүмкіндік береді.

13- сурет.Тауық шешегінің вириондары. Хроммен бүркілген. Электронограмма.

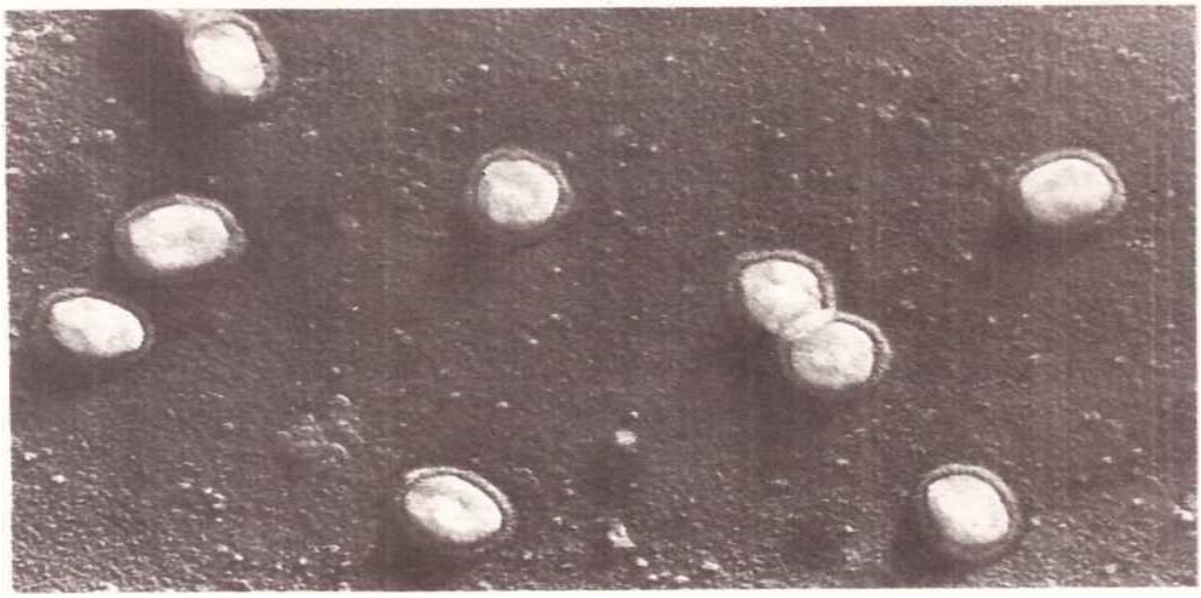

14- сурет. Тауық тың бас бөлігіндегі шешек дақтары

15- сурет. Тауық шешегінің гистологиялық кесіндісі

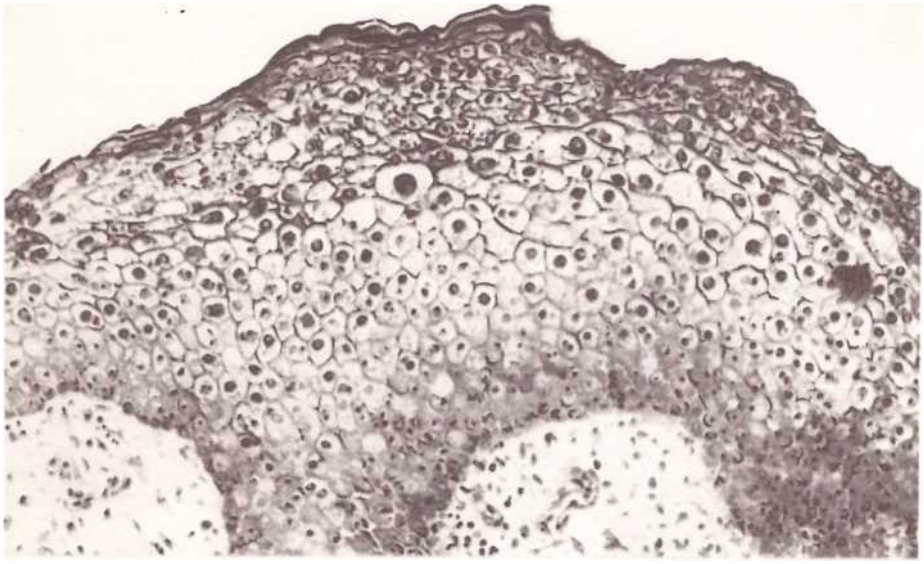

16- сурет. Эпителий жасушасының гистологиялық кесіндісі

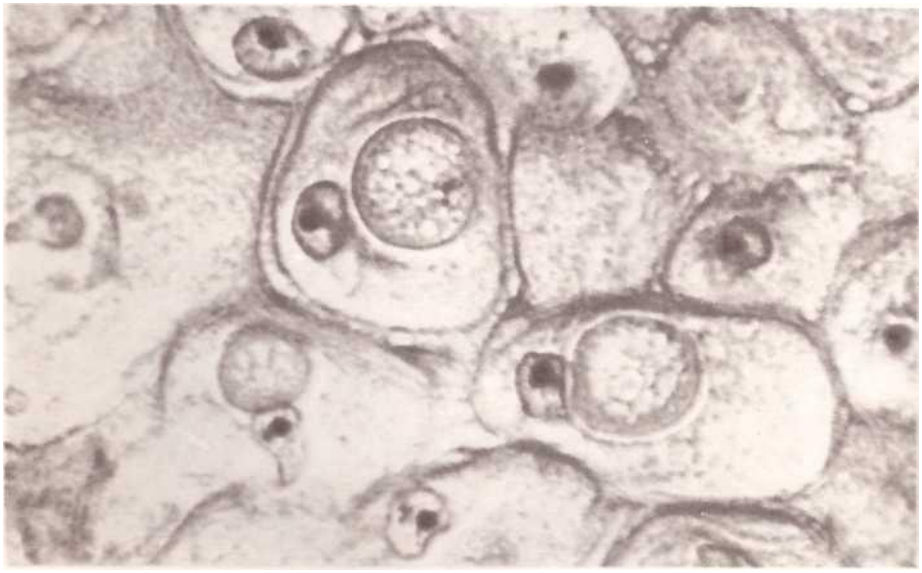

17- сурет. Ауру әтештің айдарындағы шешек дақтарынан алынған жұғындыда жиналған вириондар

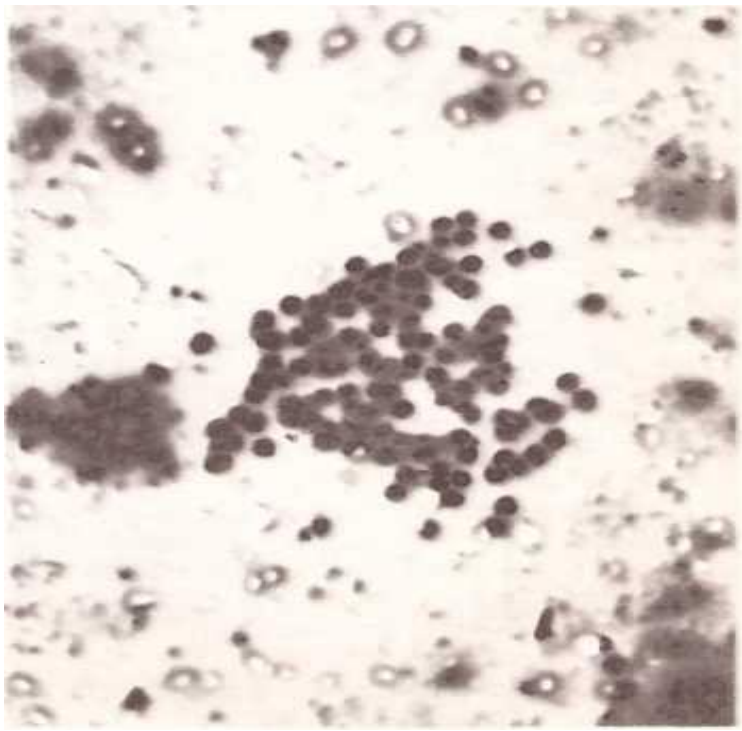

18- сурет. Көгершін шешегінің вирусын жұқтырғаннан кейінгі тауықтың шешекті фолликулиті

19- сурет. Тауық шешегінің вирусын тәжірибеде жұқтырғаннан 12-ші күнгі айдардағы шешек дақтары

Бақылау сұрақтары:

1. Ауру қоздырушысы.
2. Айқын клиникалық белгілері.
3. Өлекседегі болатын өзгерістер.
4. Серологиялық реакциялар.
5. Биосынама әдісі.

КӨЖЕК ШЕШЕГІ

Variola leporine

Диагноз клиникалық – эпизоотикалық мәліметтер талдауына, өзіне тән патологоанатомиялық және гистологиялық өзгерістрдің болуына, сондай – ақ зертханалық тексерулер қорытындысына сүйене отырып қойылады.

Аурудың қоздырушысы көжек шешегі мен сиыр шешегінің вирустары, шешеквакцина болуы мүмкін. Көжек шешегінің вирусы антигендік құрылымы бойынша шешеквакцина вирусына жақын. Көжек шешегімен ауырып, жазылған жануарларда шешеквакцина және сиыр шешегінің вирустарына иммунитет пайда болады. Көжек шешегінің вириондары сопақ немесе кірпіштәрізді пішінді болады.

Ауру өте жұғымтал, әдетте жіті эпизоотия түрінде өтеді. Бұл ауруға теріде және кілегей қабықта папулезді бөртпелер тән. Ауырған жас көжектер арасында өлімге ұшырауы 70 %, ал ересек көжектер арасында 40%-ға жетеді.

Аурудың **жасырын кезеңі** эпизоотия кезінде екі аптаға дейін, ал тәжірибелік жұқтырудан кейін 2-9 күнге дейін созылады.

Клиникалық белгілері. Жануарлар әлсіз, арық, түгі үрпиген, іш өту байқалады, мұрыннан кілегейлі – іріңді сұйықтық ағады. Құлақ, қабақ, іш,арқа, ұма тұсының түгі аз немесе мүлдем жоқ жерлерінде бірінші қызғылт дақтар байқалып, кейін ісінген, қатты, қызыл түсті әр түрлі пішіндегі папулаларға айналады. Шешеквакцина және сиыр шешегінің вирусынан туындаған шешекте қабыршақпен қоршалатын везикула мен пустула пайда болады. Шешек дақтары ерін, қызыл иек, тіл, таңдай,уретра, несеп ағу өзегі, анус маңында жан-жағы ісінген түйіршіктер мен шоғырлану ошағымен сипатталады. Бұл ошақтар жиі өліеттеніп, орындарында жара түзіледі. Ауру жіті өткенде геморрагиялық папулалар, қабақ,құлақ, аяқтары мен жыныс мүшелерінің ісінуін байқаймыз.

Көжек шешегіне көз зақымдалуы, жасаураумен және бұлдырлаумен өтетін шеткі блефарит, кейде іріңді офтальмия тән. Еркек көжектерде шешек түйіршікті немесе диффузды орхитпен бірге жүреді.

Патологоанатомиялық өзгерістер. Теріасты клетчаткасында, кейде сан, іш және басқа да дененің басқа да бөлігінің бұлшықетінде папула немесе қан құйылулар түрінде өзгерістер болады. Шешекпен ауырып жазылған көжектерде ұсақ шешек ошақтары өкпе плеврасында және бауыр мен көкбауырда өліеттенген ошақтарында кездеседі. Ересек көжектерде көкбауыры мен бауырында өліеттену ошақтары ірі болып, асқынған жағдайда көкбауыр үлкейеді.

Зертханалық тексерулер

Гистологиялық өзгерістер. Бауырда – жасуша дистрофиясы, ошақтары мононуклеарлы-жасушалық шоғырлану; жұлында – өліеттену таралған, өкпелерде - ошақтары мононуклеарлы-жасушалық шоғырлану экссудатпен;

бұлшықеттерде - ошақтары жақын орналасқан қан тамырлармен. мононуклеарлы-жасушалық шоғырланумен сипатталады.

Көжек шешегінде негізгі зақымдалулар теріасты клетчаткасында кездеседі: қан құйылулар, макрофагтар мен фибробластар цитоплазмалық қосындылармен.

Диагнозды биосынама қою және микроскопиялық зерттеулер арқылы дәлелдейді.

Хорионаллантоиста көжек шешегінің вирусын 10-11 күндік тауық эмбрионына жұқтырғаннан кейін сопақ, аздап көтеріңкі, өлшемі 1,5-1,7 мм геморрагиялық ортасы бар шешек дақтары пайда болады.

Көжек шешегінің және шешеквакцина вирустары көжек бүйрегі ұлпасының жасуша өсіндісіне цитопатогенді әсер етеді.

Диагноз қоюды тездету үшін және көжектердің тері зақымдалулары анық көрінбеген жағдайда агар гелінде диффуздық преципитация реакциясын қолданады.

20- сурет. Көжек шешегінің вириондары

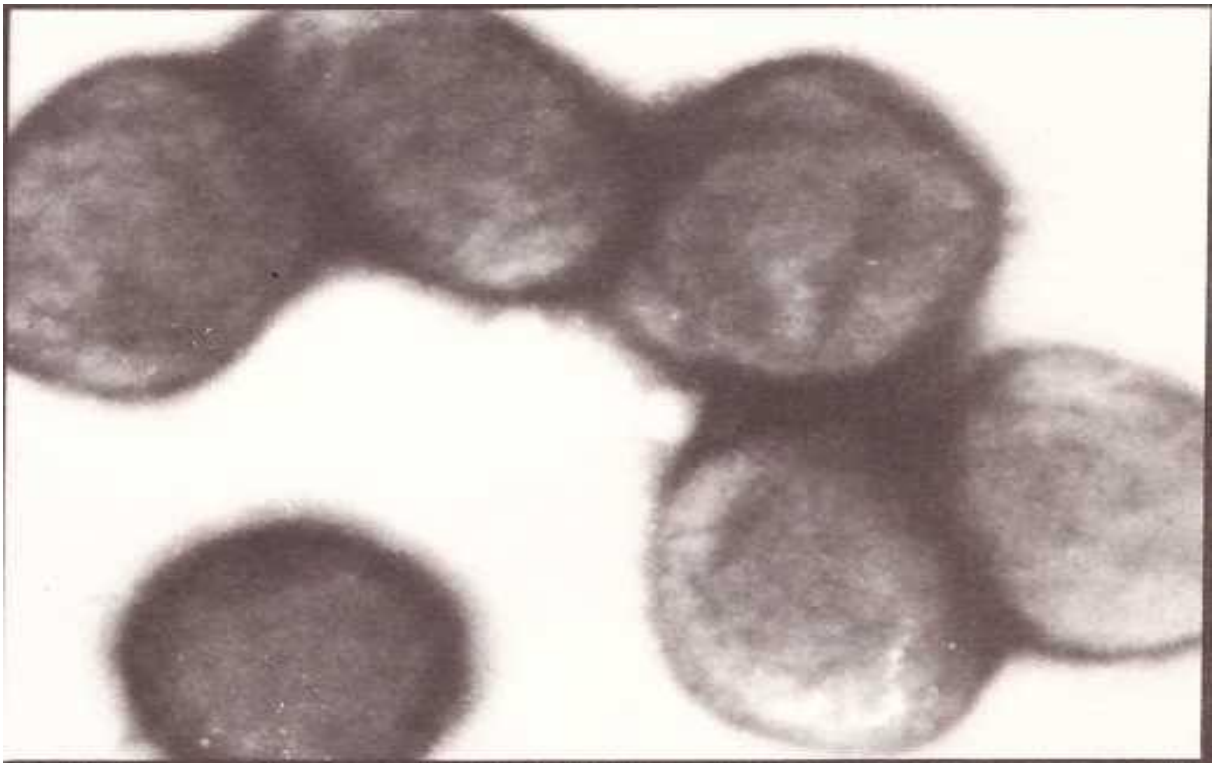

21- сурет. Таңдай мен тілдің кілегей қабатындағы шешек шоғырланулары

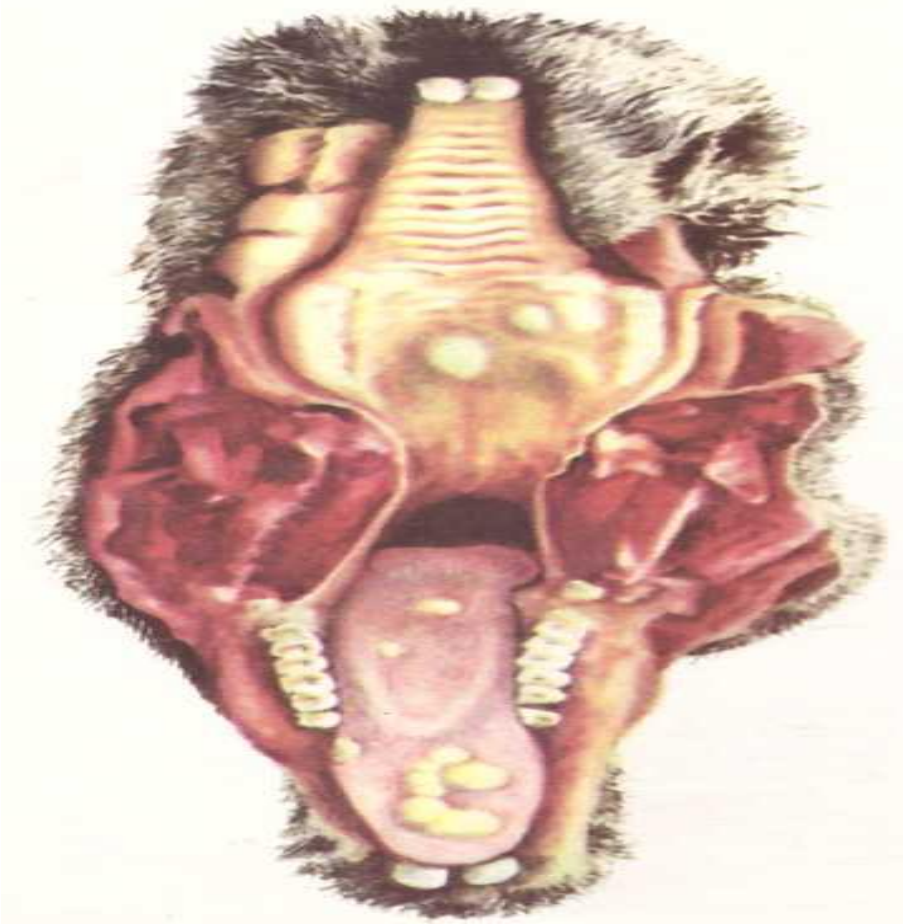

22- сурет. Көжектің сау көзі

23- сурет. Көжектің шешек ауруында іріңді офтальмиясы

Бақылау сұрақтары:

1. Ауру қоздырушысы.
2. Айқын клиникалық белгілері.
3. Өлекседегі болатын өзгерістер.
4. Гистологиялық өзгерістері.
5. Биосынама әдісі.

ҚОЙЛАРДЫҢ ЖҰҚПАЛЫ ПУСТУЛЕЗДІ СТОМАТИТІ

Stomatitis pustulosa contagiosa ovina

Диагноз клиникалық – эпизоотикалық мәліметтер талдауына және кейбір зертханалық тексерулер (микроскопия, биосынама және т.б.) нәтижесіне сүйене отырып қойылады.

Аурудың қоздырушысы – шешек вирусымен туыстас, эпителиотропты вирус. Оның өлшемі 250 ммк шамалас.

Ауруға ауыз қуысы, еріннің кілегей қабаттарының зақымдалуы, сирек бас терісінің өзіндік түйіршіктері, көпіршіктер және кілегейдің эрозиясы тән.

Ауру әдетте жайылымдағы қойлар арасында кең тараған, оған жас төлдер сезімтал келеді. 1-2 апта көлемінде 60-80% жануар ауырады. Ауру 3 аптадан 10 аптаға дейін созылады. Ауырып жазылғаннан кейін қалыптасқан иммунитет бір жылдан артық уақыт сақталады, бірақ қойдың иммунды аналығынан төлдеген қозылар ауруға сезімтал келеді. Вирус жылдар бойы сыртқы ортада сақталуы мүмкін. Некробациллез, пастереллез немесе псевдотуберкулез қатар жүргенде қозылардың арасында өлімге ұшырауы 50-80%-ға жетеді. Жұқпалы стоматитке ешкілер сезімтал келеді. Бұл аурумен кейде адамдар да ауырады, бірақ ауру өзгеше паравакцина деп аталады.

Аурудың жасырын кезеңі. Жасанды жолмен жұқтырылғаннан кейін 2-7 күн, табиғи жолдан кейін 8-12 күн.

Клиникалық белгілері. Кейбір географиялық елді – мекенде жиі ауыз қуысының кілегей қабаты, сирек ерін және бас терісі зақымдалса, басқа елді-мекенде - керісінше жиі бас терісі зақымдалады. 3-тен 11-12 күндік қозыларда немесе суалтқаннан кейін 1,5-2 апта өткен соң ауыз қуысының кілегей қабатында (тіл, қызыл иек, таңдай) бірінші қызыл дақтар, кейін олардың орындарына ұсақ түйреуіштің басындай әр түрлі везикулалар мен пустулалар пайда болады. Кейін сойып ашқанда ақшыл – қызыл түсті грануляциялық ұлпалы және сұрғылт фибринозды жеңіл сыпырылатын қабыршақты көруге болады. Қабыршақты сыпырып тастағаннан кейін ақшыл – қызыл қабаты ашылады.Барлық ауыз қуысының кілегей қабығы ақшыл – қызыл түсті болады. Жануардың тәбеті түсіп, ариды, өсуі тежеледі. Дене қызуы қалыпты немесе аз мөлшерде көтеріледі.

Патологиялық процесс басталғаннан 3-7 күн өткен соң ауыз қуысының шеттерінде ерін терісінде ақшыл – қызыл түсті дақтар пайда болып, кейін везикула мен пустула түзіледі. Ауызда сілекей жиналады. Егер асқыну болмаса, жануар 2-3 аптадан кейін жазылады.

Патологоанатомиялық және гистологиялық өзгерістер. Ауыр түрде өткенде және асқынғанда ауыз қуысының кілегей қабаты, ерін мен аяқтарының терісінде өліеттену ошақтары мен жаралар болады.Өкпе мен бауырда құрғақ және жұмсақ өліеттену кездеседі.

Зертханалық тексерулер. Везикуладан алынып, күмістену әдісімен өңделген жұғынды микроскопиясы маңызды орын алады. Жұғындыдағы қарапайым денешіктер дөңгелек, қысқа тізбекті, жеке-жеке орналасады. Электроноскопия арқылы қысқа таяқшалы соңы дөңгеленген вирусты көруге болады.

Биосынаманы қой, көжек және дамып келе жатқан тауық эмбрионына, сондай – ақ ұлпа өсіндісіне қоюға болады. Сау қойлар мен қозыларға 1:10-1:15 ара қатынастағы физиологиялық ерітіндіде таза везикула мен пустуладан алынған суспензияны жұқтырады. Суспензияны ақырын сүрте отырып, аздап ауыз қуысының кілегей қабатына немесе теріге енгізеді. Вирус болған жағдайда 2-7 күннен кейін алғашқы клиникалық белгілері байқалады.

Көжектерге суспензияны қырылған терісіне жағады. Вирус болған жағдайда біркелкі эритема, ал 3-ші күні әлсіз көрінетін папулалар болады. 5-ші күні папулалар кеуіп, күңгірт ақшыл-сары түсті қабыршақты қотырмен қапталады. 6-ші күні қотыр қалыңдап, 7-ші күннен кейін процесс төмендейді.

Вирусты анықтау үшін енқап, қой,ешкі және сиыр ұрықтарының бүйрек жасушасынан алынған ұлпа өсіндісін пайдалануға болады. Зерттеліп отырған материалда вирус болса, онда бір тәуліктен соң цитопатиялық тиімділікті көреміз.

Серологиялық зерттеулер. Антиген ретінде буфер ерітіндісінде шайылған қарапайым денешіктер суспензиясын қолданады.

Жұқпалы пустулезді стоматитті аусылдан, шешектен, некробациллезден, дерматиттен ажырату керек.

Аусылда везикулалы- пустулезді процесс болмайды. Теңіз шошқасына биосынама оң нәтиже көрсетеді. Шешек әдетте жіті түрде, дененің көптеген бөліктеріне бөртпе қаптаумен өтеді. Өлексені сойып ашуда өкпелер мен ішектердің зақымдалуларын көруге болады. Некробациллезде бактериологиялық зерттеу арқылы өзіндік микроб – қоздырушыны анықтауға болады. Ал дерматитте әдетте патологиялық процесс еріндерінде, аяқтарында және жыныс мүшелерінде жүріп, ауруды иммунологиялық күшті вирус тудырады.

24- сурет. Қойдың жұқпалы пустулезді стоматиттінің вириондары

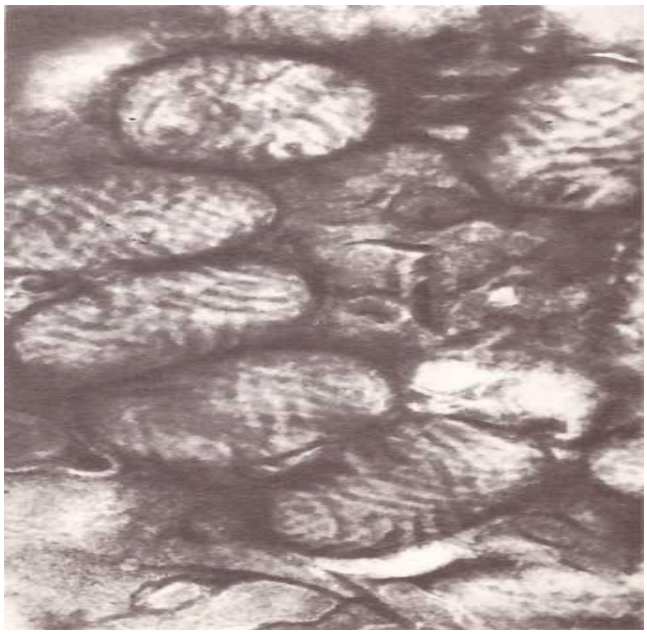

25- сурет. Жұқпалы пустулезді стоматитпен ауырған қозы тілінің кілегей қабатындағы жара

26- сурет. Ауру қозының таңдайындағы жараның орнындағы грануляциялық ұлпа

27- сурет. Ауру қозының ерніндегі қабыршақ

28- сурет. Ауру қойдың желінінің емізікшелеріндегі кепкен пустулалар

Бақылау сұрақтары:

1. Ауру қоздырушысы.
2. Айқын клиникалық белгілері.
3. Өлекседегі болатын өзгерістер.
4. Қолданылатын серологиялық реакциялар.
5. Биосынама әдісі.

АУСЫЛ
Aphtae epizooticae

Диагноз клиникалық – эпизоотикалық мәліметтер талдауына, патологоанатомиялық өзгерістері мен кейбір зертханалық тексерулер (биосынама, серологиялық әдістер) нәтижесіне сүйене отырып қойылады.

Аурудың қоздырушысы – өлшемі 7-30 ммк вирус. Вирустың жеті түрі бар: О,А,С, САТ-1, САТ-2, САТ-3 және Азия – 1; олар өзара иммунологиялық қасиеттері бойынша жіктеледі. Жануарлар иммунитеті сол ауру тудыратын вирустың түріне қарсы қалыптасады. Қысқа мерзім ішінде жануарлар кез-келген басқа вирус түрімен зақымдалып, аусылмен ауруы мүмкін. Вирустың әр түрі иммунобиологиялық ерекшелігі бар нұсқаларға бөлінеді. Мысалы, О түрінде – 11 негізгі нұсқа, А-23, С-2, САТ- - 7, САТ-2 - 3 және САТ-3 – 3 нұсқа болады.

Аусыл – ауылшаруашылық жануарлары мен жұптұяқтылардың жіті өтетін өте жұқпалы ауруы. Аусыл ауыз қуысы, тұяқ арасындағы саңылау, сирек желінде күлдіреуік (афта) дамуымен сипатталады.

Аусылға көбіне ірі қара мал мен шошқалар, содан кейін ғана қой, ешкі, бұғы сезімтал келеді. Сирек жағдайда енеке мен түйелер ауырады. Жабайы жануарлардың ішінде қабан, ақбөкен, жабайы өгіз, елік, бұлан, күдері аусылға сезімтал. Ауру тез, жиі басқа аурулармен бірдей уақытта тарайды.

Аурудың жасырын кезеңі. Ірі қара малда – 2-7 күнге, шошқаларда - 36-38 сағат, ешкілерде – 2-8 күнге, қойда – 1-6 күнге, бұғыларда – 3-5 күнге созылады.

Клиникалық белгілері. Ірі қара малда – дене қызуы аз ғана уақытқа 40,0-41,5^0 С көтеріледі, ауық қуысынан созылмалы көпіршікті көп мөлшерде сілекей шұбырады, азықтан бас тартады, жалпы күйі нашарлайды, күйіс қайырмайды, ауруға тән «шапылдаған» дыбыс шығарады. Тіл, ауыздың тіссіз шеттерінде және қызыл иекте мөлдір түсті күлдіреуіктер болады. Ол күлдіреуіктер брнеше сағаттан кейін жарылып, орындарында жаралар түзіледі. Мұрын айнасы ыстық және құрғақ болады. Ауыз қуысының зақымдалуымен қоса бір уақытта немесе 1-2 күннен кейін тұяқ арасындағы саңылауда, тұяқ жұлығында және майтабанында лимфалы күлдіреуіктер пайда болады. Зақымдалған жерлер ісінген, басып көргенде ыстық болады. Жануарлар ақсайды, ал барлық аяқтары зақымдалғанда жануар жатады. Кейде күлдіреуіктер желінде, жиі емізіктерде пайда болады. Бұзауларда күлдіреуіксіз түрде, іш өтумен, дененің артқы бөліктерінің жартылай салдануымен өтеді.

Шошқаларда күлдіреуіктер мен жаралар майтабанында, тұяқ жұлығында, тұяғының арасындағы саңыдауда, табанында,торайы бар шошқаның желінінде, сирек ауыз қуысының кілегей қабатында болады. Ересек ауру шошқалар орындарынан тұруы қиындап, ақсайды. Еметін

торайларда ауру күлдіреуіксіз түрде, іш өтумен өтеді. Өлімге ұшырау мүмкіндігі өте жоғары.

Ешкілерде әдетте күлдіреуік жиі ауыз шеттерінде, төменгі ерінде, тілде, беттің ішкі бөлігінде болады. Кейде ұсақ күлдіреуіктер желінде де кездеседі. Ауру малдың аяғы 50% жағдайда ақсайды.

Қойларда негізгі белгі – ақсау. Ауру малдар отардан қалып қояды, көбісінің танауынан қою сұйықтық ағады. Ауыз қуысы салыстырмалы түрде сирек зақымдалады. Буаз малдар іш тастайды. Қозылардың асқазан – ішек жолы қатты қабынады; мұндай жағдайда жиі өлімге ұшырайды.

Бұғыларда – жалпы күйі нашарлайды, 5 күн бойы қатар дене қызуы қатты көтеріледі (40-41^0), ауыз қуысы, жоғарғы ерінде, тіссіз шеттерінде, сирек тіл мен қызыл иекте бидайдың көлеміндей күлдіреуіктер мен жаралар пайда болады.

Аурудың клиникалық белгілері жыл мезгілінің жаз айларында жақсы білінеді. Қыста бұғыларда бұл ауру жеңіл өтеді.

Түйелерде – жалпы әлсіздік байқалып, күйі нашарлайды, азықтан бас тартады, сілекейі ағады, күйіс қайырмайды, мұрын және көздерінен сұйықтық ағады. Ауру малдардың қозғалысы қиын, ақсайды, көбіне жатады. Төлдерінде асқазан – ішек жолының зақымдалуымен сипатталады. Кейде ауру мал өлімге ұшырайды.

Патологоанатомиялық өзгерістер. Күлдіреуіктер мен жаралар қызыл иек, тіл, жұтқыншақ, өңеш, месқарын, ұлтабар, ішектердің кілегей қабықтарында болады. Бұзауларда, торайларда, боталарда асқазан-ішек жолының геморрагиялық қабынуы түрінде, жүрек бұлшықетінің дегенеративтік өзгеруі, жалпы сепсис белгілері болады.

Зертханалық тексерулер. Егер клиникалық көрінісі айқын болмаса, онда салмағы 500 г кем болмайтын теңіз шошқасына, 4-5 күндік ақ тышқанға және жаңа туған көжектерге биосыныма қояды. Бақылау мерзімі – 7 күн.

Кейбір жағдайларда ауылшаруашылық жануарларына да биосынама қоюға тура келеді. Бір – екі торайға зерттелетін материалды тұяқ жұлығының терісіне енгізеді. Егілген жерде күлдіреуіктің пайда болуы,азықтан бас тарту және дене қызуының көтерілуі аусыл вирусының болуын көрсетеді.

Ірі қара малға биосыныма қою үшін 8-20 айлық жануарды алады. Зерттелетін материалды (20-25 мл) тіс щеткасымен тілдің кілегей қабатына жағады. Жануардың тілінде күлдіреуіктің пайда болуы, аусыл ауруының вирусы бар екенін көрсетеді.

Серологиялық әдіс – комплемент байланыстырушы реакцияны қою аусылдың түрлік антиденелері антигендермен қой эритроциттерінің гемолизінің кешігуінде болатын тек гомологиялық түрін түзе алатын «қабілеттілігіне» негізделеді.

Құрамында вирусы бар ұлпаның аусыл антигендерін дайындау үшін ыдысқа жағып, физиологиялық немесе pH 7,8 фосфат-буферлі ерітіндінің

қажетті мөлшеріне 20% хлороформ қосады да, бөліп шығарады. Суспензияны центрифугалап, жеткіліксіз сұйықтықты 40 минут бойы 58^0 жылытады.Көжек пен кішкентай тышқандардың ұлпаларынан алынған лайлы антигендерді 1-2 рет қатырып, жібіген соң қайта центрифугалайды. Зерттелетін аусыл вирусын қай эритроцит гемолизінің кешігуі ұзақ болса, сол түрге жатқызады.

Тәжірибемен қоса бір уақытта бақылаулар қояды:

а) зерттелетін антигенді теңіз шошқасының қалыпты сарысу ерекшелігін, сондай – ақ антикомплементарлық және гемолитикалық қасиеттердің болмауын тексереді;

ә) өзіндік аусыл сарысуын белгілі бір аусыл антигендер белсенділігі мен өзіндігін тексереді.

Зерттелетін антиген қалыпты сарысулы эритроцит гемолизінің кешігуі мен антикомплементарлық және гемолитикалық қасиеттерге ие болмауға тиіс.

Биологиялық әдіс белгісіз вирустан ауырған теңіз шошқасы мен ірі қара мал иммунитетін сынауға негізделеді. Ол үшін ауырған жануарларды топтарға бөліп, белгілі вирусты жұқтырады. Зерттелетін вирусты жұқтырғаннан кейін ауырған жануарлар қайта аусылмен ауырмайтын түріне жатқызады.

Аусылды ірі қара малдың обасынан, шешектен, некробациллезден, тұмаудан, везикулярлық стоматиттен, және қойлардың катаральді қызбасынан ажырату керек.

29- сурет. Теңіз шошқасының күлдірек лимфадағы аусыл вириондары

30- сурет. Аусылмен ауырған сиырдан сілекей бөлінуі

31- сурет. Ауру сиырдың тіліндегі жара

32- сурет. Ауру сиырдың желініндегі күлдіреуіктер

33-сурет. Аусылда шошқа тұяқ жұлығының зақымдалуы

34- сурет. Ауру шошқаның тұмсығындағы жаралар мен күлдіреуіктер

35- сурет. Ауру сиырдың тұяқ арасындағы саңылаудың зақымдалуы

36- сурет. Аусыл жұқтырылған теңіз шошқасының аяғындағы ашық күлдіреуік

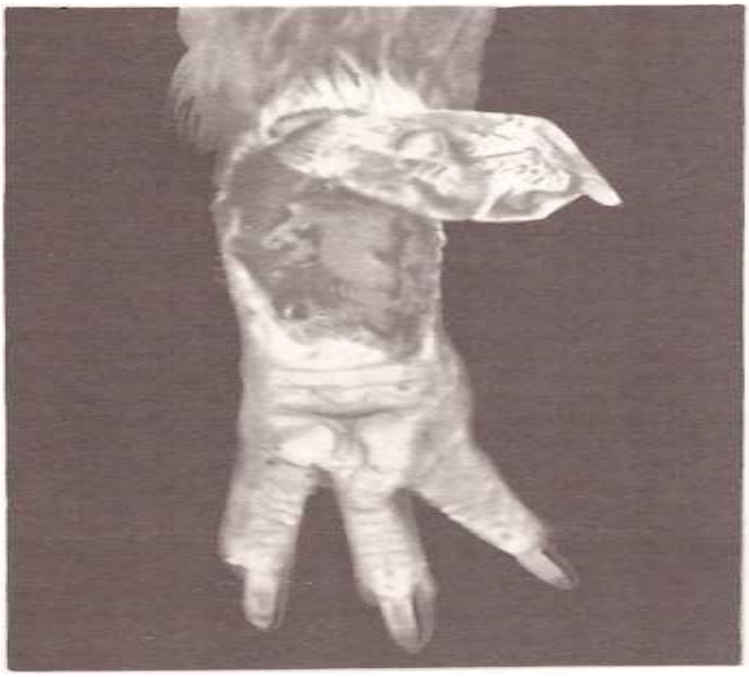

37- сурет. Аусыл жұқтырылған тышқан аяқтарының салдану және жартылай салдануы

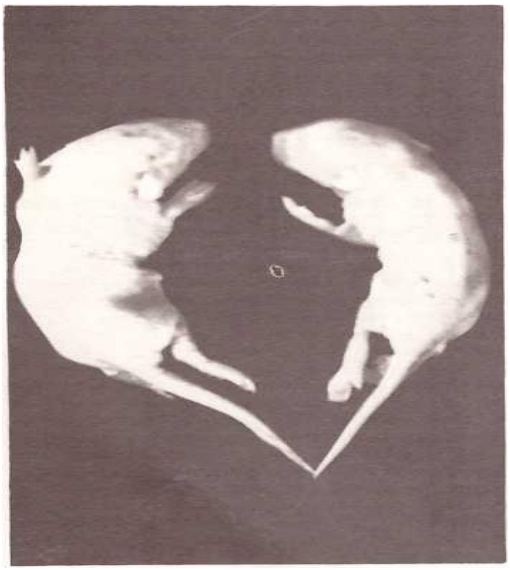

Бақылау сұрақтары:

1. Ауру қоздырушысы.
2. Айқын клиникалық белгілері.
3. Өлекседегі болатын өзгерістер.
4. Қолданылатын серологиялық реакциялар.
5. Биосынама әдісі.

ІРІ ҚАРА МАЛ ОБАСЫ
Pestis bovina

Диагноз клиникалық – эпизоотикалық мәліметтер талдауына, патологоанатомиялық өзгерістері мен кейбір зертханалық тексерулер (биосынама, серологиялық әдістер) нәтижесіне сүйене отырып қойылады.

Аурудың қоздырушысы – өлшемі 120-300 ммк шамада, пішіні дөңгелек, сопақ және жіптәріздес полиморфты вирус.

Оба - септицемия түрінде катаральды немесе геморрагиялық қабынумен өтетін жіті ауру.

Бұл қоздырушыға ірі қара мал, соның ішінде енеке, қой, ешкі, түйе, бұғы және шошқа сезімтал, бірақ ауру симптомсыз өтеді. Сонымен бірге бұл жануарлар инфекцияның көзі болып табылады. Оба азық пен су арқылы, жиі ауру малдан сау малға жұғады. Ірі қара мал арасында өлім кейде 80% жетеді.

Аурудың жасырын кезеңі 4-5 күн, сирек 9 күнге дейін созылады.

Клиникалық белгілері. Тәбеттің болмауы, күйінің нашарлауы, дене қызуының жоғарылауы (41-42^0). Дене қызуы көтерілгеннен 2-3-ші күндері ерін мен қызыл иек кілегей қабатында көлемі бидайдай ұсақ түйіршіктер пайда болады. Кейін зақымдалған ұлпа өліп, жара түзіледі. Ауыз қуысынан жағымсыз иісті, кілегейлі; мұрыннан кілегейлі - іріңді сұйықтық ағады. Іш қатып, кейіннен қан аралас іш өтуге ауысады, жануар қатты жүдейді.

Патологоанатомиялық өзгерістер. Жаралар мен еріннің кілегей қабатының эпителийі қабаттануы, тілдің төменгі және бүйір жағы өліеттенген, ұлтабар қанталаған, аш және тоқ ішек зақымдалған, тік және аш ішектің кілегей қабаттары қанталаған, өт жолы мен қуықтың кілегей қабаты қабынған, өкпе эмфиземасы, эпиардта, әсіресе эндокардта қан құйылу белгілері болады.

Зертханалық тексерулер. Азия және Африка елдерінде обаны балау үшін комплемент байланыстыру реакциясы қолданылады. Антиген ретінде өлген ауру малдың лимфа түйінінің суспензиясын алады. Егер агарда преципитациялы сарысу арасында - глобулин мен антигенде ақ сызық пайда болса, онда реакция оң деп есептеледі.

Диагноз қоюда қиындық туындаса, онда биосынама қояды. 1-1,5 жылдық бұзауларға тері астына 1-2 мл көлемде өлген малдың паренхиматозды мүшелерінің сығындысын енгізеді. Жұқтырылған жануарды бөлек ұстап, 15 күн бойы қадағалап, дене қызуын өлшеп отырады.

Обаны геморрагиялық септицемиядан, аусылдың қатерлі түрінен және кейбір қан паразиті ауруларынан ажырату керек.

Геморрагиялық септицемияны обадан бактериологиялық зерттеу арқылы ажыратады: жұғындыдан биполяр табу, қоректік ортада сәйкес микробтарды бөліп алып, оны көжектер мен тышқандарға жұқтыру.

Қан паразиті ауруларынан микроскопиялық зерттеу арқылы ажыратады.

38- сурет. Ірі қара мал обасының жіп тәріздес вириондары

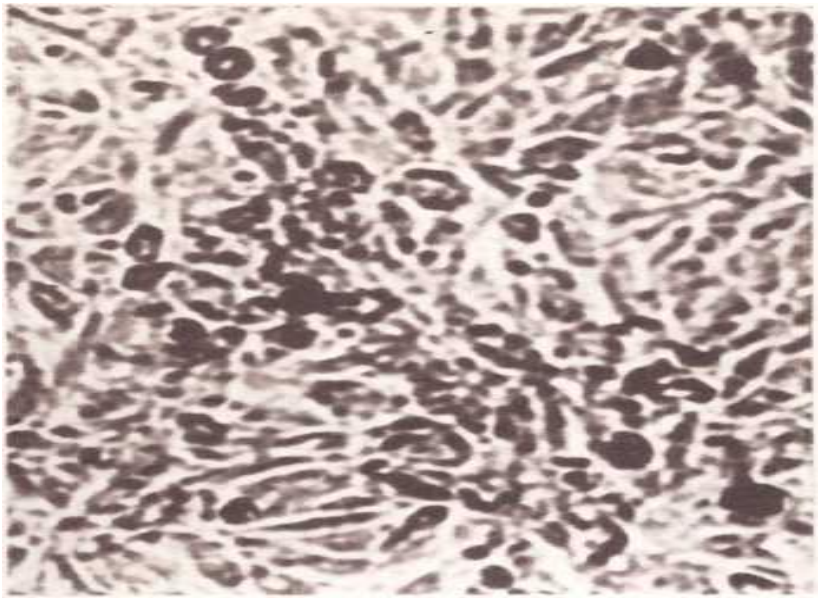

39- сурет. Оба кезіндегі ерін кілегейі эпителийінің жарасы мен қабаттануы

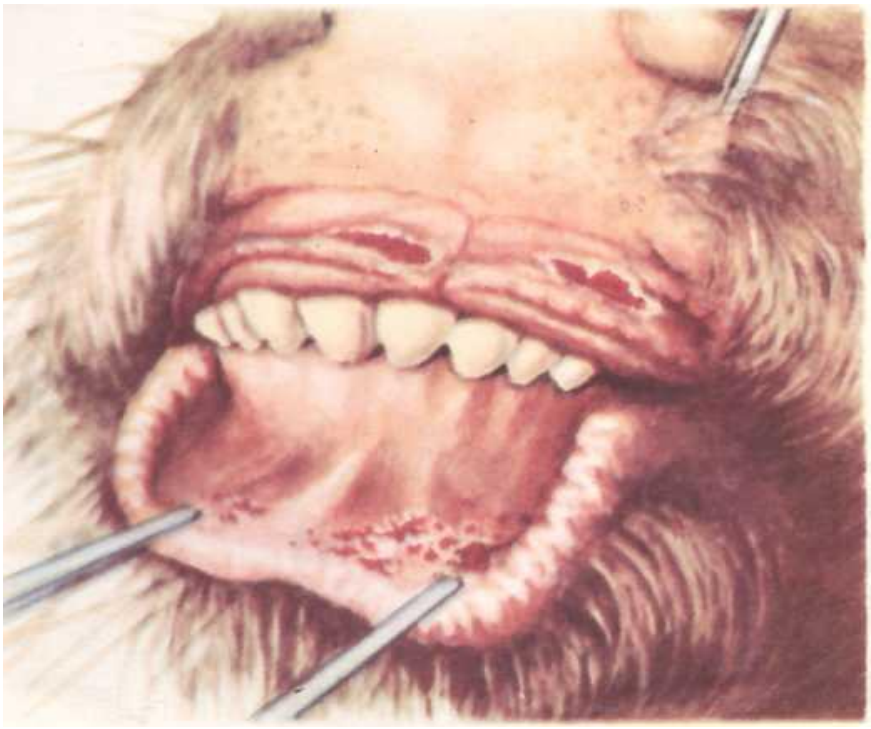

40- сурет. Обада кілегейлі – іріңді сұйықтық ағу

41- сурет. Обамен ауырған малдың арықтауы және профузды іш өту

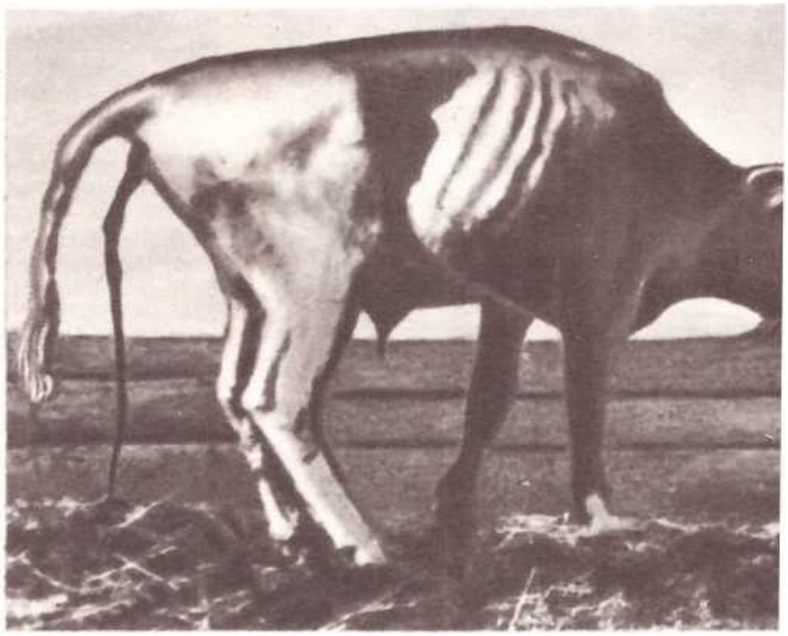

Бақылау сұрақтары:

1. Ауру қоздырушысы.
2. Айқын клиникалық белгілері.
3. Өлекседегі болатын өзгерістер.
4. ІҚМ обасын ажыратып балау.
5. Биосынама әдісі.

ШОШҚА ОБАСЫ
Pestis suum

Диагноз клиникалық – эпизоотикалық мәліметтер талдауына, патологоанатомиялық және гистологиялық өзгерістері мен кейбір зертханалық тексерулер (гематологиялық, люминесценттік әдістер микроскопия) нәтижесіне сүйене отырып қойылады.

Аурудың қоздырушысы – өлшемі 30 ммк шамалас вирус. Ауру өте жұқпалы, әдетте эпизоотия түрінде өтеді. Өлімге ұшырау 95% құрайды, көбіне төлдер арасында жоғары болады. Ауру жіті және жітілеу түрде өтеді,жиі екіншілік инфекциямен асқынады. Обаға жабайы шошқалар да сезімтал.

Аурудың жасырын кезеңі 2-6 күнге, сирек одан көп күнге созылады.

Клиникалық белгілері. Дене қызу 41-42^0 С көтеріледі, жүрек соғуы жиілейді, жалпы әлсіздік байқалады.Жүрісі өзгереді, көз бен мұрыннан кілегейлі – іріңді сұйықтық ағады, жөтеліп, тыныс алуы қиындайды, іш қатып, кейін іш өтеді. Кейде несеп қан аралас болып, мұрыннан қанды сұйықтық бөлінеді, теріде нүкте және дақ тәрізді қанталаулар болады.

Патологоанатомиялық өзгерістер. Геморрагиялық диатез белгілері, әр түрлі ішкі мүшелерде нүктелі, дақты және жолақты қан құйылулар, бүйректерде капсула астында нүктелі қан құйылулар. Жұтқыншақ, аш және тоқ ішекте, қуық пен асқазанда, өкпе, жүректе қан құйылулар; көкбауырда – геморрагиялық инфаркт; лимфа түйіндерін кескенде мәрмәр тәрізді.

Зертханалық тексерулер.

Гистологиялық өзгерістер. Бас миында көп жағдайда тамырлардың маңында қанның барлық формалары жиналады.

Бактериологиялық зерттеуде обаның асқынусыз өтуінде жаңа өлтірілген малдың өлексесін қоректік ортада вазелинмен жағып өсіргенде бактериялар өспеуі тиіс. Ал асқынудың екіншілік бактериялық инфекциясы: паратиф (қылау), геморрагиялық септицемия, диплококкты пневмония және басқа да ауруларда қаннан және ішкі мүшелерден алынған жұғындыдан осы аурулардың қоздырушыларын табуға болады.

Гематологиялық зерттеу арқылы көбіне лейкоциттерді есептей келе, жануарлардың барлық ауру барысында кездесетін обаға тән лейкопенияны анықтайды. Лейкоциттер саны 1 мм^3 –де 5-6 мыңға дейін төмендеуі мүмкін. Бактериялық ауруларда керісінше лейкоциттер саны көбейіп, лейкоцитоз дамиды.

Диагноз қою қиындаған жағдайда биосынама қояды. Ол үшін обаға иммунделмеген теңіз шошқасына көкбауыр немесе басқа мүшелері мен қан суспензиясының сүзіндісін жұқтырады. Ауруға тән белгілермен өлімге ұшырауы оба ауруын дәлелдейді.

Агар геліндегі *диффузды преципитация* үшін көжектің гипериммунды сарысуын және зерттелетін өлексенің лимфа түйіндері мен ұйқы безі

ұлпасының суспензиясын алады. Бірақ та, обаға қарсы егілген шошқа өлексесі оң нәтиже беретінін естен шығармаған дұрыс.

Обаны *люминесцентті микроскопия* әдісі арқылы да балауға болады. Ол үшін өзіне тән ерекшелігі жоғары таңбаланған сарысуды қолданады. Зерттеліп отырған суспензияда оба вирусы болған жағдайда антиген – антидене түзіледі.

Обаны қылаудан ажырату керек. Бұл ауруда еметін және суалған торайлар өлімге ұшырайды. Обадан барлық жастағы шошқалар өледі. Бірақ ауруға қарсы егілген шаруашылықта тек егілмеген шошқалар ауруы мүмкін.

Жіті геморрагиялық септицемия обамен салыстырғанда «өзіндік» бөлек ауру ретінде өтеді. Септицемия қоздырушысын салыстырмалы түрде қан, көкбауыр және жұлыннан алынған жұғындыға микроскопия жасау және бактериологиялық зерттеу арқылы анықтауға болады.

Стрек жағдайда оба мен шошқа тілмесі қатар жүреді. Мұндай жағдайда обаны биосынамен, ал шошқа тілмесін бактериологиялық және биологиялық зерттеулер арқылы дәлелдейді.

42- сурет. Ауру торайлардың көздерінен кілегейлі - іріңді сұйықтық ағуы



43- сурет. Бүйректегі көптеген нүктелі қан құйылулары

44- сурет. Бүйрек кесіндісіндегі қан құйылулар көрінісі

45- сурет. Жұтқыншақтың кілегей қабатындағы қан құйылулар

46- сурет. Зақымдалған асқазан кілегей қабатындағы қан құйылулар

47- сурет. Геморрагиялық инфаркты көкбауыр

48- сурет. Жұлынның зақымдалған бөлігінің гистологиялық кесіндісі

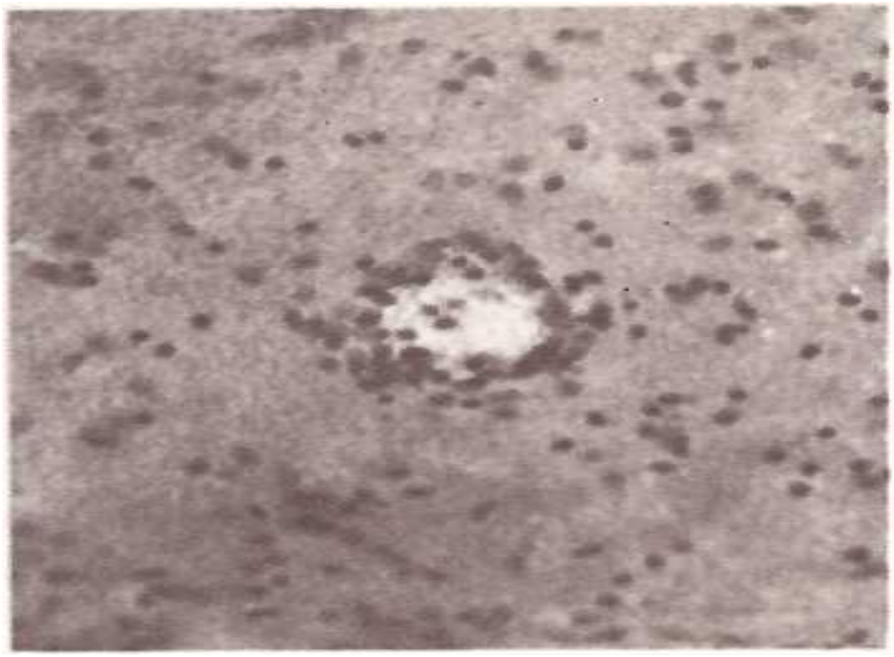

49- сурет. Тоқ ішектің зақымдалған кілегей қабатының «түйнегі»

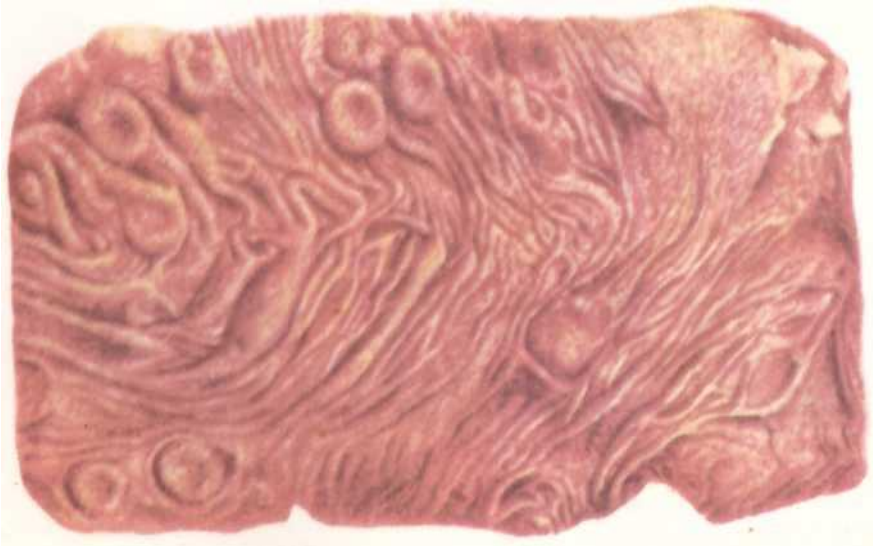

Бақылау сұрақтары:

1. Ауру қоздырушысы.
2. Айқын клиникалық белгілері.
3. Өлекседегі болатын өзгерістер.
4. Гемотологиялық зерттеу әдісі.
5. Бактериологиялық зерттеу әдісі.

ИТ ОБАСЫ

Febris catarrhalis infectiosa canum

Диагноз клиникалық – эпизоотикалық мәліметтер талдауына, патологоанатомиялық және гистологиялық өзгерістерге, гемотологиялық және серологиялық зерттеулерге, биосынамаға сүйене отырып қойылады.

Аурудың қоздырушысы – өлшемі 90-550 ммк, полиморфты пантропты вирус.

Ауру - өте жұқпалы, жиі қызба, конъюнктиваның катаральді қабынуымен, асқорыту және тыныс алу жүйесінің кілегей қабатының қабынуымен энзоотия түрінде өтеді.

Обамен географиялық жағдайға, тұқымына, жыл мезгіліне қарамастан кез-келген жастағы иттер ауырады. Аурудан өлімге ұшырау 30 - 50% құрайды. Ит обасына сондай – ақ етқоректілердің көп түрлері сезімтал болады.

Аурудың жасырын кезеңі 3 – 20 күн.

Клиникалық белгілері. Аурудың белгілері өту деңгейіне байланысты. Әдетте обаның аралас түрінде катаральды немесе катаральды-іріңді конъюнктивит қабақтардың қабынуымен, ойық жаралы кератит және іріңді панофтальмит, ринит, микробронхит, катаральды немесе катаральды – іріңді пневмония, гастроэнтерит сирек қан аралас нәжіспен; жүйке қызметінің бұзылу түрлері, қозу, құрысулар, эпилептикалық құрысулар, дененің артқы бөлігінің салдануы және жартылай салдануы, қуық пен тік ішек қысқыштары, соқыр және саңырау белгілері, арықтау, жүрістің бұзылуы. Сан, іш және құлақ терілерінде папулезді-пустулезді бөртпелер мен қабыршақтар.

Ауру жіті түрінде 8-10, ал жітілеу түрінде екі – үш апта және одан да көп күнге созылады.

Патологоанатомиялық өзгерістер. Катаральды немесе катаральды – ріңді конъюнктивит, мұрын қуысының кілегейлі – іріңді қабынуы, бронхиолит және ошақты фибринозды флебрит, катаральды немесе катаральды – іріңді пневмония белгілері. Асқазан мен ішектің кілегей қабатында қан құйылулар, жаралар мен ойық жаралар, кейде ауыр геморрагиялық энтерит белгілері, ішектердің инвагинациясы, шажырқайдың лимфа түйіндері үлкейген, бауыр мен бүйректердің майлы дистрофиясы, жүрек бұлшықетінде қан құйылулар, бас миы мен жұлын ісінген, сары ауру (гепатит) белгілері болады.

Зертханалық тексерулер

Гистологиялық өзгерістер. Теріде гиперкератоз және фолликулаішілік микроабсцесс, мүшелерде тоқырау белгілері, ошақты диапедезді қан құйылулар, атрофия, қан құйылулар, бауыр паренхимасының дискомплексациясы.

Асқазан мен қуықтың кілегей қабаттарының эпителий жасушаларынан плазмалық өосындыларды көруге болады. Бас миы мен жұлында энцефаломиелитке тән өзгерістер,

Гематологиялық зерттеулер қан құрамының өзгерісін, эритроциттер мен гемоглобиннің мөлшерін, лейкопения, лейкоцитарлық формадағы нейтрофильдерді және лимфопенияны көрсетеді.

Серологиялық зерттеулер – ит обасының вирусымен жоғары деңгейде иммунделген әтеш, көжек немесе жылқылардан алынған арнайы сарысу қолданылған агар геліндегі оң диффузды преципитация және гемагглютинацияның тежелу реакциясы.

Биосынама сезімтал жас иттер, аққұлақ, ақтүлкі, жанат және тағы басқа етқоректілерді жұқтырғаннан кейін ғана оң реакция көрсетеді.

2-кесте. ИТ ОБАСЫ МЕН ҰҚСАС ЖҰҚПАЛЫ АУРУЛАРДЫҢ САЛЫСТЫРМАЛЫ БЕЛГІЛЕРІ

ауру	Эпизоотикалық мәліметтер	қоздырушысы	Клиникалық белгілері	Патологоанатомиялық өзгерістер
Оба	Ауру өте жұқпалы, энзоотия түрінде өтеді, төлдер ауырады, мысық ауырмайды	Вирус. Асқазан, қуық,қынап, жүйке жасушасында, ми және жұлынның эпителий плазмасы мен өзегінде	Дененің артқы бөлігі салданады, қуық пен тік ішек қысқышы болады.	Асқынбаса, көкбауыр үлкеймеген немесе аздап ісінген
Құтыру	Ауру спора түзу арқылы өтеді. Барлық жылықандылар ауырады, ауру жануарлар тістеу арқылы тарайды	Вирус. Жүйке жасушасының, мидың плазмасында Бабеш-негри денешіктері	Шайнау бұлшыетінің, төменгі жақ пен жұтқыншақтың салдануы	Асқазанда әдетте бөтен заттар табылады
Жұқпалы гепатит	Спора түзу арқылы	Вирус. Бауыр мен басқа мүшелердің зақымдалған жасуша өзегіндегі қосындылар	Іш аумағындағы ауырсыну.Тыныс алу жолы зақымдалмаған.	Бауыр мен өт жолы қатты зақымдалған
Лептоспироз	Әдетте спора түзу арқылы	Лептоспира, несеп және кейбір мүшелерден бөлінеді	Сары ауру белгілері.	Сары ауру белгілері және көкбауырдың лезде үлкеюі
Токсоплазмоз	Әр түрлі жабайы және үй жануарларының, құстардың инвазиялық ауруы, адамға қауіпті. Ауруға тышқандар мен теңіз шошқалары ұшырайды	Токсоплазма, ми, нәжіс, несеп және сүттен бөлінеді	Менингоэнцефало миелит белгілері.Кейде жөтел, іш өту, іш аумағында ауырсыну	Мезентериалды лимфа түйіндеріндегі, бауыр, өкпе,мидағы өліеттену ошағы

50- сурет. Ит обасының вириондары

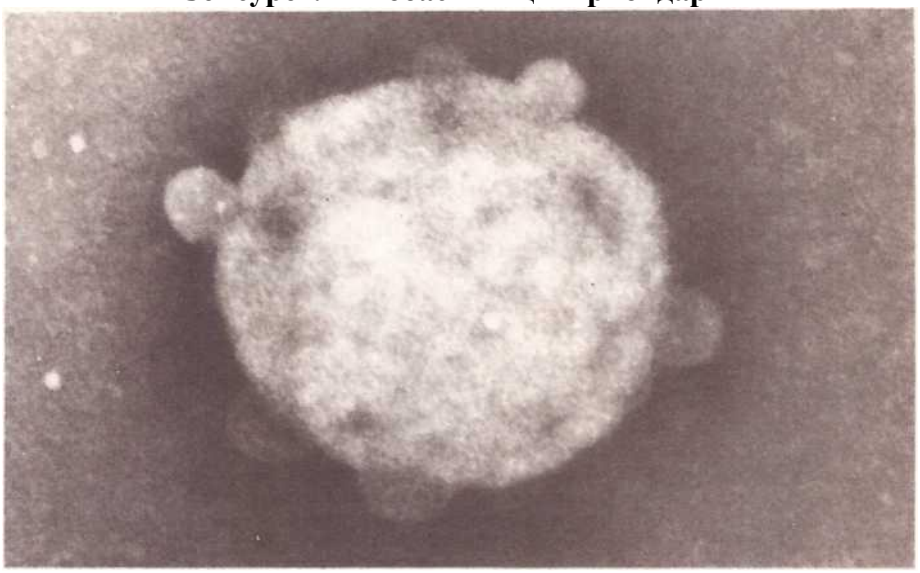

51- сурет. Обамен ауыратын иттің артқы аяқтарының жартылай салдануы



52- сурет. Обамен ауыратын күшік

53- сурет. Ми мен жұлынның жүйке жасушаларындағы қосындылар

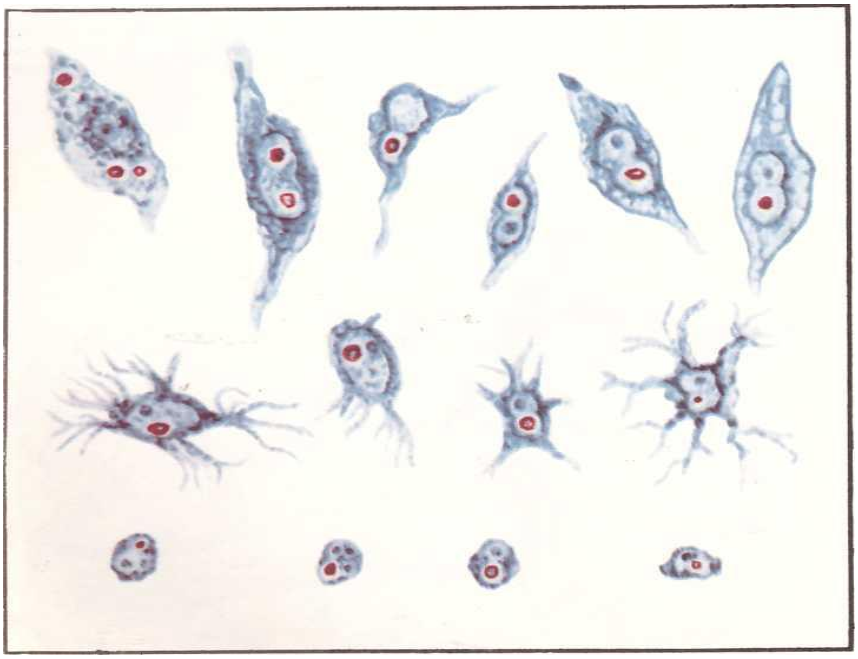

Бақылау сұрақтары:

1. Ауру қоздырушысы.
2. Айқын клиникалық белгілері.
3. Өлекседегі болатын өзгерістер.
4. Гемотологиялық зерттеу әдісі.
5. Биосынама әдісі.

НЬЮКАСЛ АУРУЫ
Newcastle disease

Диагноз клиникалық – эпизоотикалық мәліметтер талдауына және кейбір зертханалық тексерулер (биосынама, РГА, серологиялық әдістер) нәтижесіне сүйене отырып қойылады.

Аурудың қоздырушысы – дене тұрқы 120-200 ммк вирус.

Ауру өте жұқпалы, әдетте эпизоотия түрінде жіті өтіп, барлық жастағы құстарды зақымдайды. Аурудан өлімге ұшырау деңгейі , әсіресе балапандар арасында өте жоғары. Ньюкасл ауруына барлық тауық тұқымдас құстар, торғайлар, үкі, тоты құс, бөдене, қара барылдақ торғай сезімтал. Ауру құстардан адамдарға жұғуы мүмкін.

Аурудың жасырын кезеңі 2-6 күнге, кейде 12 күнге дейін созылады.

Клиникалық белгілері. Көбіне ауырған құстардың дене қызуы 44^0 көтеріледі, нәжісінің түсі ақшыл – сарыдан жасыл – сарыға дейін ауысқан қан аралас іш өту, құстар аз қозғалады, қанаттары, құйрығы мен басы салбырап, жүндері үрпиген, көздері жартылай немесе толық жабылған, ауыз бен мұрын құыстарында кілегей жиналған, тынысы ауыр – тұмсығын ашып, тыныс алады. Жиі көздері жасаурап, қасаң қабағы лайланады. Көп жағдайда құстар өлімге ұшырау алдында айдары мен сырғасы көгеріп, сезімталдығы жойылады да, құстар комаға (өлімге ұшыраған кейіп танытады) түседі.

Құстардың терісінде, айдары мен сырғасында қан құйылулар болады. Кейде жүйкесі қозады: құсты жаймен ұстағанда секіріп, қанаттарын қағады, тырысады, мойындары қайырылып, басы қайқаяды да, аяқтары созылады. Әдетте құстар мұндай жағдайда өлімге ұшырайды. Арықтау белгілері тек ауру ұзаққа созылған жағдайда болады.

Патологоанатомиялық белгілер. Құстардың жемсаулары иістенген азық қалдықтарына толы болады. Теріасты клетчаткасында сірілі – фибринозды экссудат пен қоймалжыңданған шоғырланулар болады. Негізгі өзгерістер – асқазан мен ішектің кілегей қабатында нүктелі, жолақты немесе диффузды қан құйылулар, кейде ішек кілегейінде фибринозды-өліеттенген өзгерістер болады. Көкбауыр әдетте ісінген, боз немесе қан құйылулар болады. Жұлында іріңдемей таралған энцефалит тамыр тромбоздарымен, периваскулярлық пролиферация және көптеген өліеттенген ошақтармен өтетін түрі кездеседі.

Зертханалық тексерулер

Ньюкасл ауруының асқынбаған патогенді микробты түрінде патологиялық материалды қоректік ортада вазелин жағып өсіргенде себіндіде өсу байқалмайды.

Вирусты бөліп шығару үшін 10-12 күндік дамып келе жатқан тауық эмбрионына қан қоспасының, көкбауыр және жұлыннан алынып, 1:50 ара қатынасында дайындалған суспензиясын жұқтырады. Суспензияны алдын-

ала 2000 айн/мин-та 20 минут бойы центрифугалап, тұнба сұйықтығын сорып алады да, 1 мл сұйықтыққа 100 бірліктен пенициллин және стрептомицин қосады. Дайын материалды 0,1 мл мөлшерде аллонтоисты қуысқа енгізеді. Эмбриондар әдетте вирустың вирулентті штаммынан 30-72 сағаттан соң өледі. Ауруға тән белгілер: ұрықтың басы мен денесінде қан құйылулар, табандары мен қанаттарының тамырларында тоқырау құбылыстары.

Ньюкасл ауруының вирусы салыстырмалы түрде ұлпа өсіндісінде де жақсы өсіріледі, бірақ вирулентті штаммды әлсіз вирулентті штаммнан ажырату қиынға соғады.

Күдікті жағдайда биосынама қояды. Ол үшін осы ауруға қарсы егілмеген тауық бұлшықетіне қан қоспасының, көкбауыр және жұлыннан дайындалған 1 мл суспензияны жұқтырады. Ауруға тән белгілер байқалса, зерттеліп отырылған материалда вирустың болуын растайды. Зертханалық балаудың қосымша әдісі ретінде серологиялық реакцияны қолданады.

Ньюкасл ауруын жұғымталдығы төмен классикалық обадан ажырату керек. Классикалық обадан өлген құстардың өлекселерінде Ньюкасл ауруына тән клиникалық белгілер болады – сірілі қабықтарда, паренхиматозды мүшелерде, қаңқа бұлшықеттерінде және асқорыту жолында қан құйылулар болады. Басқа аурудан ажыратудағы негізгі белгісі – иммуногенді қасиеттердегі айырмашылық: ауруға қарсы егілген құс классикалық обавирусына сезімтал және керісінше (негізгі айырмашылықты кестеден көре аламыз).

Жұқпалы бронхит уақыт өте қайталанып отырады. Біркелкі 3-4 апталық балапандар ауырады. 7 күнге дейінгі балапандар кейде өлімге ұшырауы 100% көрсетеді. Патологиялық материалдан вирусты бөліп алу қиын.

Жұқпалы энцефаломиелит Ньюкасл ауруынан айырмашылығы энзоотия түрінде өтуінде, аурудың жасырын кезеңі 5-40 күнге дейін созылады, 1-2 апталық балапандар ауырады. Ауруға тән белгілер: бас пен мойынның дірілдеуі және тәлтіректеу. Аурудан өлімге ұшырау 50%-ға дейін жетуі мүмкін. Құсты сойып қарағанда өзгерістер байқалмайды. Гистологиялық өзгерістер орталық жүйке жүйесінің зақымдалуын көрсетеді.

Тырысқақ ауруы Ньюкасл ауруынан суда жүзетін құстар, тышқандар және көжектердің сезімталдығы, сондай – ақ жүйке құбылысының болмауымен ерекшеленеді. Бактериологиялық, өсіру және биологиялық зерттеулерде ауру қоздырушысы – пастерелла бөлініп алынады.

3-кесте. ҚҰСТАРДЫҢ КЛАССИКАЛЫҚ ОБА ҚОЗДЫРУШЫСЫНЫҢ НЬЮКАСЛ ВИРУСЫНАН НЕГІЗГІ ЕРЕКШЕЛІКТЕРІ

Зерттеу әдісі	вирустар	
	Классикалық оба	ньюкасл
Жеделдетілген балау		
ересек құстардың	+	-
балапандардың	+	+
ішкі мүшелерінен алынған гемагглютинаци реакциясы суспензиямен		
Әтеш	+	+
жылқы	+	-
мысық агглютинация реакциясы қан эритроциттерімен	+	-
Гемагглютиндер сезімталдығы		
60% температураға	-	+
азот қышқылына	+	-
құрамында 2% формальдегид бар формалин ерітіндісіне	-	+
Алдын-ала вируспен өңделген формалинделген эритроциттердегі гемагглютиндер адсорбциясы		
классикалық обаның	-	-
ньюкасл ауруының	+	-
Қарапайым балау		
РЭКке вирус бөлінуі	+	+
Жұқтырылған РЭК өлу мерзімі	30 сағатқа дейін	36 сағаттан артық
Құстардың өлу мерзімі	48 сағат	96 сағат
Патогендігі		
ақ тышқандар үшін	+	-
көгершіндер үшін	-	+
хорионаллантоисты қабықты ГРА оң түрін аллонтоисты сұйықтықты ГАР оң түріне қатынасы	1-ден артық	1-ден кем
метилен көгінің м фотодинамикалық әсеріне сезімталдығы	+	-

54- сурет. Ньюкасл ауруының вириондары. Вольфрам тотығымен бүркілген.

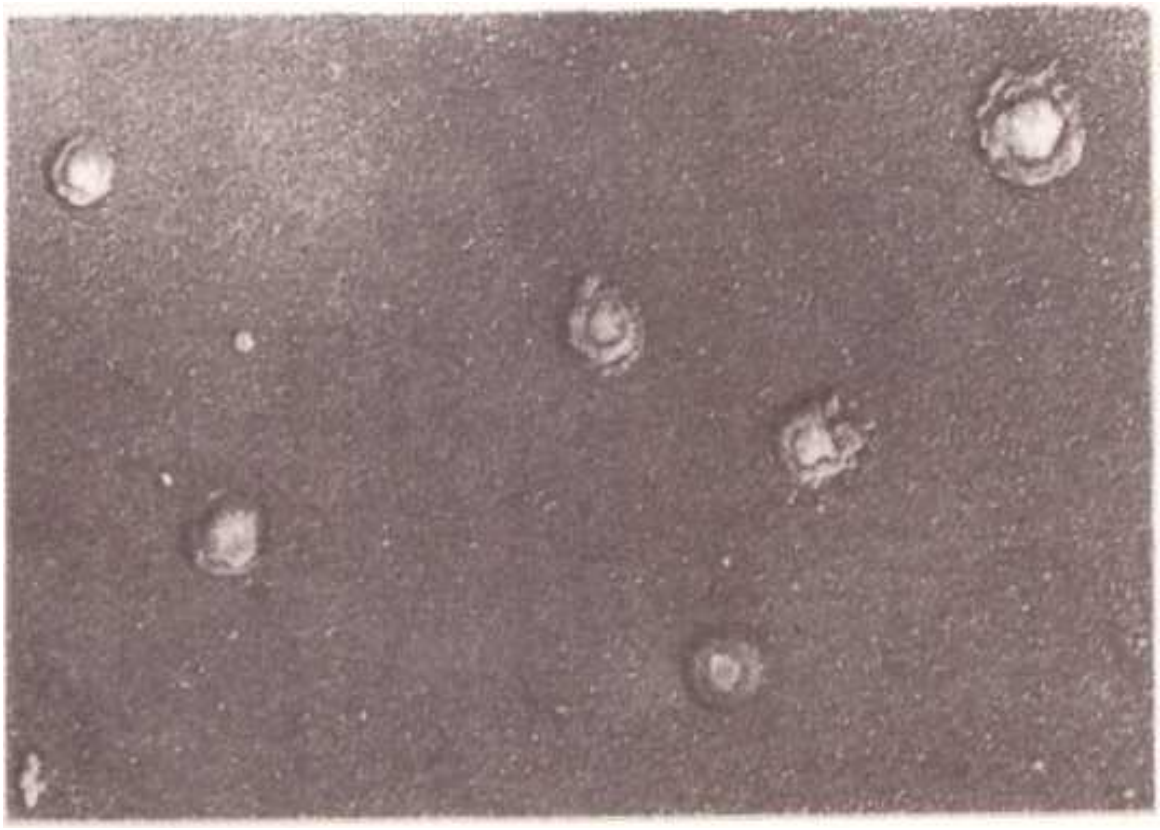

55- сурет. Жұқтырудан кейін 4-ші күнгі балапан

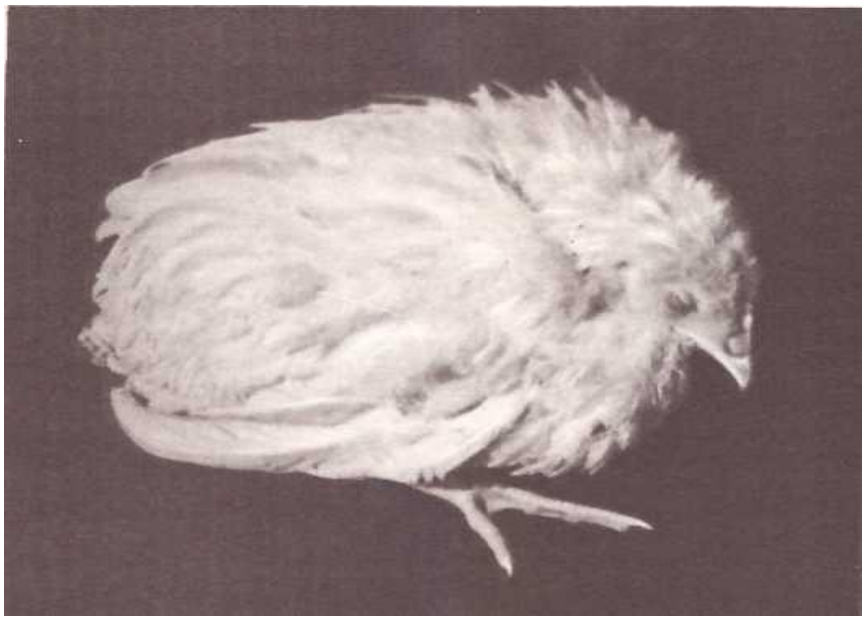

56- сурет. Жұқтырудан кейін 4-ші күнгі тауық

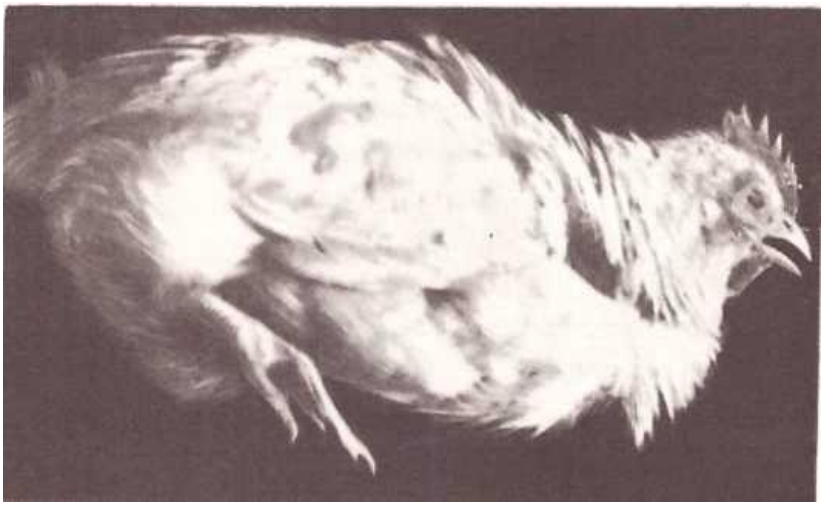

57- сурет. Асқазанның кілегей қабығындағы қан құйылулар

58- сурет. Ішектің кілегей қабығындағы қан құйылулар

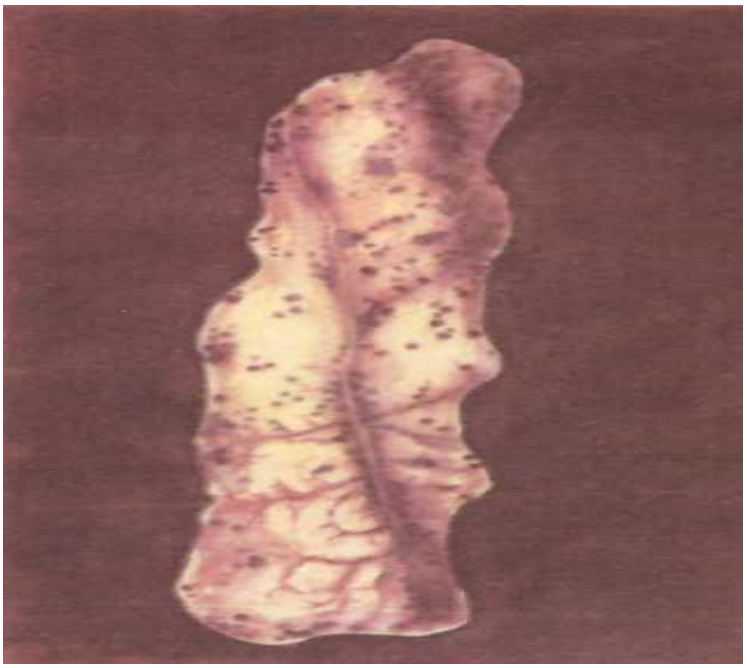

59- сурет. Жұқтырғаннан кейін 19-шы күнгі тауық эмбрионының басындағы қан құйылулар

Бақылау сұрақтары:

1. Ауру қоздырушысы.
2. Айқын клиникалық белгілері.
3. Өлекседегі болатын өзгерістер.
4. Ньюкасл ауруына сезімтал жануарлар.
5. Биосынама әдісі.

ҚҰТЫРУ
Rabies

Диагноз клиникалық – эпизоотикалық мәліметтер талдауына, патологоанатомиялық және гистологиялық өзгерістерге, сондай – ақ зертханалық тексерулер(микроскопия, биосынама және т.б.) қорытындысына сүйене отырып қойылады.

Аурудың қоздырушысы – дене тұрқы 100-150 ммк нейтротропты вирус.

Құтыру – адамдар мен етқоректілердің, құстардың жіті өтетін ауруы. Ауру негізінен тістеу арқылы жұғады.

Аурудың жасырын кезеңі 2-8 аптаға, кейде одан да көп уақытқа созылады.

Клиникалық белгілері. Орталық жүйке жүйесінің қызметі бұзылады (қозу, салдану).

Патологоанатомиялық өзгерістері. Құтыруға тән өзгерістер болмайды. Әдетте көрінетін кілегей қабығының көгеруі, кейбір жағдайда ерін, тіл, тістер және басқа да дене бөліктерінің зақымдалуы байқалады. Асқазаны бос, кейде одан бөтен денелерді көруге болады. Асқазан мен ішектің кілегей қабығы ісінген, кілегеймен қаптаған, көп жағдайда қан құйылулар болады. Көкбауыр мен мезентералды лимфа түйіндері ісінген. Бауыр, бүйрек және жүректе жиі паренхиматозды дегенерация (тозу) құбылысы байқалады. Қан әдетте ұйымаған, қою – қызыл түсті болып келеді.

Зертханалық тексерулер

Қатаң бақылай отырып, жеке алдын – алу шараларын жүргізеді. Өлген малдың бассүйегін ашып, миынан қоректік ортада себінді жасайды. Содан кейін материалды биологиялық сынамаға, серологиялық реакцияға және микроскопиялық зерттеуге пайдаланады. Қор ретінде материалды алып, оны суық жерде 30-50%-дық глицеринде буфер немесе бейтарап реакцияның физиологиялық ерітіндісінде сақтайды.

Микроскопиялық зерттеулерді Бабеш-Негри денешіктерін анықтау үшін жүргізеді. Зерттеу үшін парафинді тіліктер және әр түрлі бояумен бояуға болатын жұғындылар мен таңбаларды қолданады.

Серологиялық зерттеулер. Бірдей мөлшерде өзіндік сарысу немесе гамма – глобулин қосатын физиологиялық ерітіндідегі зерттелетін мидың 1%-ды суспензиясы мен бейтараптау реакциясы. Мұндай суспензияны жақсылап шайқағаннан кейін бір сағат көлемінде 37^0 температурада ұстап, кейін 7-10 күндік жастағы бес ақ тышқандардың миына енгізеді. Ал қалған бес ақ тышқанның миларына сол әдіспен өңделген, бірақ тән емес сарысудың 1%-дық суспензиясын енгізеді. Осылай жұқтыру нәтижесінде бірінші топтағы бес ақ тышқан ауруға шалдықпайды және тірі қалады, ал екінші топтағы ақ тышқандар жұқтырғаннан кейін 6-10-шы күндері құтырудан өледі.

Агар геліндегі диффузды преципитация реакциясын макро- немесе микромодификация әдісімен жүргізеді.

Иммунофлуоресценция реакциясы. Таңбаланған өзіндік сарысу жұғындысы немесе таңбасын өңдеп, люминесцентті микроскоп астында қарайды. Бақылау үшін осындай әдіспен оң және теріс нәтиже көрсететін материалдан алынған препаратты өңдейді.

Биологиялық сынаманы көжектердің, ақ тышқандардың, сирек басқа жануарлар түрінің миларын зерттелетін материалдың 10%-дық супензиясымен жұқтырады. Зерттелетін материалда белсенді вирус болған жағдайда сынама жануарлар құтыруға тән белгілерін көрсетіп, ауырады.

60- сурет. Жұғынды дайындау

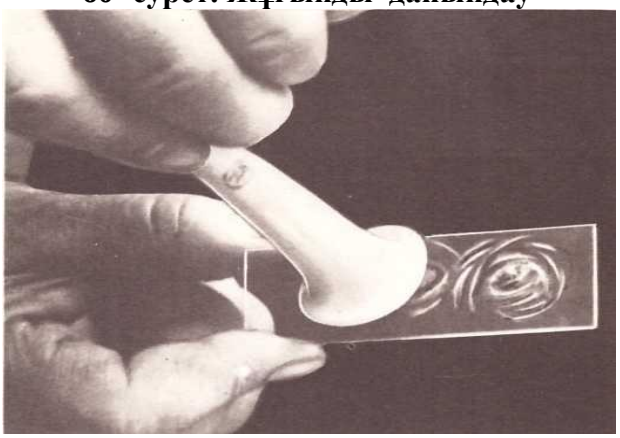

61- сурет. Ақ тышқанның миына жұқтыру

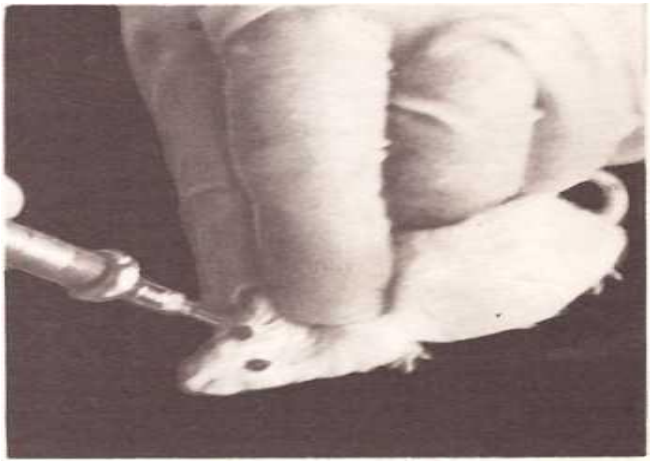

62- сурет. Сынама ақ тышқандағы құтыру белгілері

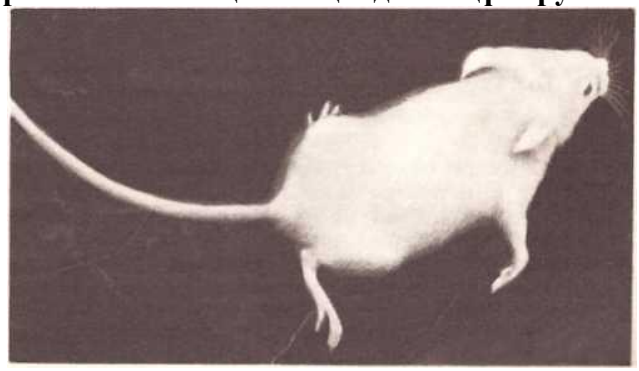

63- сурет. Құтыру кезіндегі иммунофлуоресценция реакциясы

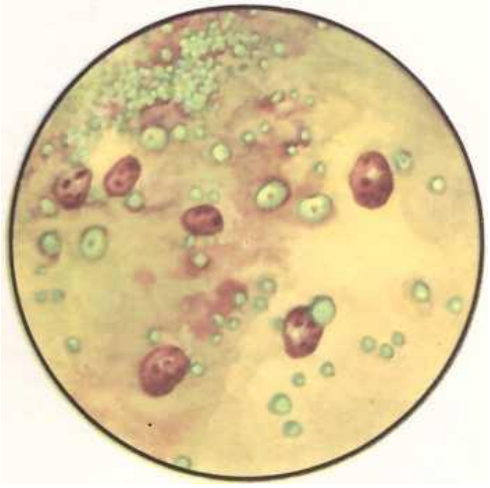

64- сурет. Көжектің миына жұқтыру

Бақылау сұрақтары:

1. Ауру қоздырушысы.
2. Айқын клиникалық белгілері.
3. Өлекседегі болатын өзгерістер.
4. Қолданылатын серологиялық реакциялар.
5. Биосынама әдісі.

АУЕСКИ АУРУЫ
Morbus Aujeszkyi

Диагноз клиникалық белгілерінің талдауына және энзоотия сипаттамасына, кейбір зертханалық тексерулер (биосынама, серологиялық, люминесцентті микроскопия) қорытындысына сүйене отырып қойылады.

Аурудың қоздырушысы – дене тұрқы 180-200 ммк, дөңгелек және сопақ пішінді вирус.

Ауру энзоотия түрінде, әдетте жіті, орталық жүйке жүйесі мен тыныс алу жүйесінің зақымдалуымен өтеді. Табиғи жағдайда ауруға шошқалар, әсіресе торайлар, мысықтар, ірі қара мал мен ұсақ малдар, түлкілер, ақ түлкілер, құндыздар, сұр егеуқұйрықтар және т.б. жануарлар сезімтал болып келеді. Кейде жалпы әлсіздік, бас ауруы, кейде дене бөліктерінде қышымалы қызыл бөртпелер байқалып, адамдар да ауырады. Бірақ ауру әдетте жеңіл түрде өтеді. Сынама ретінде көжектер, ақ тышқандар мен теңіз шошқаларын, көгершін, тауық, үйректерді жұқтыруға болады. Ауру таратушылар – кеміргіштер (егеуқұйрықтар). Торайлар, ірі қара мал және иттер мен мысықтар арасында аурудан өлімге ұшырайтындары 80 - 100% құрайды.

Аурудың жасырын кезеңі 3-6, сирек 10 және одан көп күнге созылады.

Клиникалық белгілері. Ересек шошқалар әдетте аурудың белгісіз ауырады. Жануарлардың бір бөлігінде (10 %) орталық жүйке жүйесінің бұзылуы, аяқтары, жұтқыншақ, кеңірдек және басқа да дене бөлігінің салдануы байқалады. Ал торайларда алдыңғы және артқы аяқтарының жартылай салдануы байқалады. Ауески ауруына тән белгілерден шошқаларда арқаның майысуы, бастың бір жаққа бұрылуы немесе жоғары қарауы, «ит отырысындай» қалып байқалады. Торайларда жиі өкпелері зақымдалады. Шошқалар, ірі қара және ұсақ малдарда, иттер мен мысықтарда ауыз қуыстарынан көпіршікті сілекей бөлінеді. Ауылшаруашылық жануарларында ауруға тән белгілер: вирус енгізілген жерлері қышынып, салданады. Ал ауру шошқаларда қышыну байқалмайды.

Зертханалық тексерулер

Өлексенің немесе арнайы өлтірілген торайдың қанынан, паренхиматозды мүшелерінен және миынан қоректік ортада себінді жасайды; оларда микроб (әсіресе патогенді) өспеуі тиіс.

Биосынама. Екі көжектерді немесе марғауларды тері астына өлекседен немесе арнайы өлтірілген малдың паренхиматозды мүшелерінен 1 мл мөлшерде 1:20 ара қатынасында физиологиялық ерітіндіде алынған суспензияны жұқтырады. Бұдан басқа, бір көжекті немесе марғауды сол мөлшерде және сол ара қатынаста ми суспензиясын тері астына жұқтырады. Сынама жануарларды 10 күн бойы бақылауда ұстайды. Жұқтырғаннан кейін 3-5ші күндері қышыманың байқалуы Ауески ауруын

көрсетеді. Клиникалық белгілері байқалғаннан 4-8 сағат өткен соң жануар өледі.

Серологиялық тексерулер. Соңғы кездері Ауески ауруын балауда жиі макро- және микро әдістермен агар гелінде диффузды преципитация реакциясын қолданады. Егер агарда преципитация сарысуының арасында – глобулин мен антигенде ақ сызық пайда болса, онда Ауески ауруында ДПР оң нәтижелі деп есептеледі.

Ауески ауруының өзіндік әдісіне иммунофлуоресценция жатады. Бұл әдіспен таңбалы өзіндік сарысумен өңделген ауру малдың патологиялық материалынан алынған ұлпалардан жасалған таңба-препараттағы вирус – антигенді тез анықтауға болады. Мұндай препараттарды люминесцентті микроскоп астынан қарағанда ашық – жасыл тілікті көруге болады.

Ауески ауруының кейбір клиникалық белгілері бойынша листериоз бен лептоспирозға ұқсас келеді. Ауруды ажырату үшін бактериологиялық және серологиялық зерттеулер жүргізеді. Аталған аурулардан Ауески ауруын ажырату үшін көжектерге немесе марғауларға биосынама қояды.

Ауески ауруы кейде құтыру ауруына ұқсас болады. Ауруларды ажырату үшін төмендегі кестені қолданамыз:

4-кесте. Ауру белгілері

Өзіндік белгілері	Ауески ауруы	Құтыру
Аурудың басталуы	Жиі кенеттен	Жиі баяу
Агрессия	Әлсіз және тек иттерде итке қатысты	Анық көрінеді
Есінен айырылу		Анық көрінеді
Сілекей ағу	Болмайды	Тұтқыр
Тәбеті		Жеуге жарамсыз заттарды жұтады
Аяқтарының салдануы	Көпіршікті	
Төменгі жақ бұлшықетінің салдануы	Бұзылмаған	Ұзақ
Өлімге ұшырауы	Қысқа, предагоналды (алғашқы және екіншілік жүйкелік белгі)	Бар
Бабеш – Негри денешіктері	Жоқ	Кенеттен сирек
	Жиі кенеттен	Бар
	Жоқ	

65- сурет. Ауески ауруының вириондарының топталуы

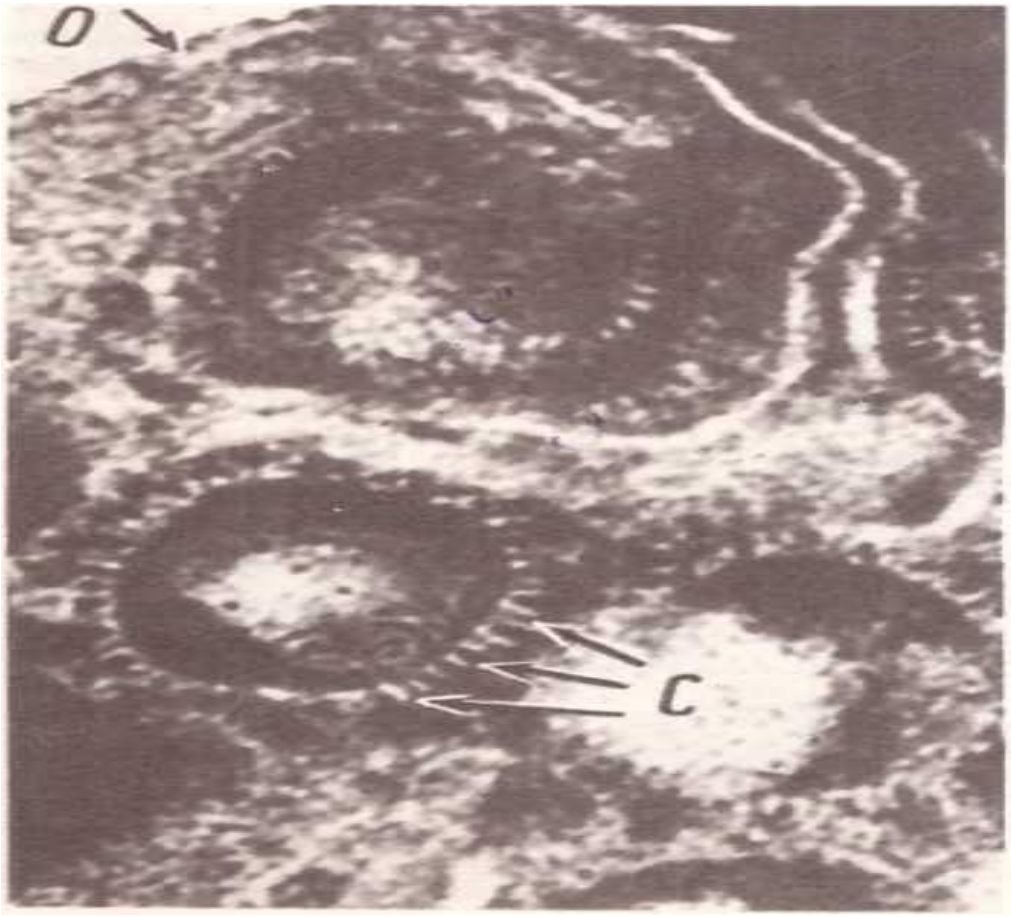

66- сурет. Ауру малдар

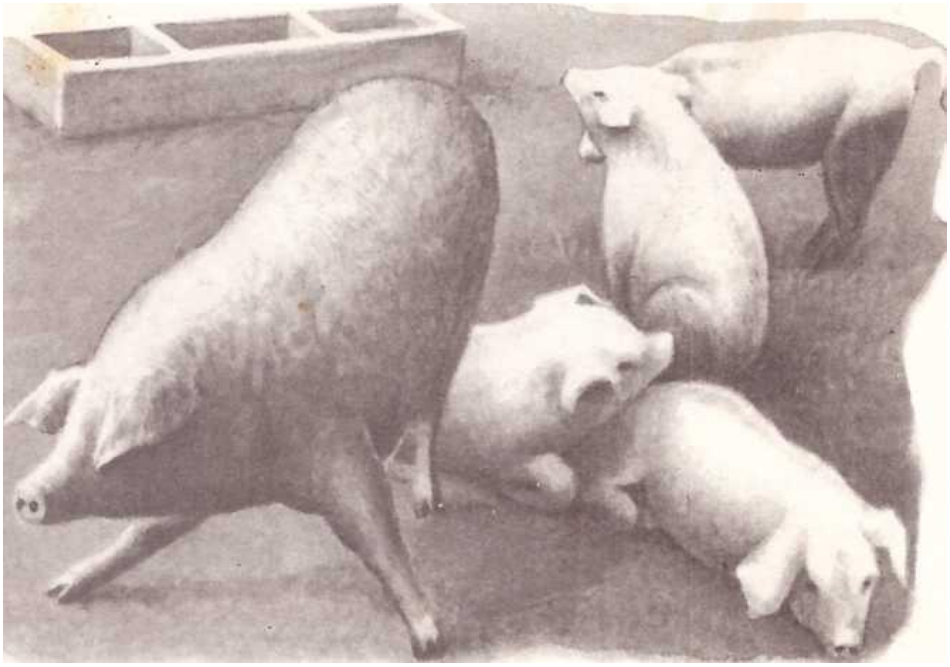

67- сурет. Бұзауда Ауески ауруының белгілері



68- сурет. Қойда Ауески ауруының белгілері



69- сурет. ДПР. Сол жақтан ортаңғы айшықта преципитация сарысуы, периферия бойынша 5-ші айшықта антигендер – преципитация сызығы көрінген. Оң жақтан ортаңғы айшықта қалыпты сарысу, периферня бойынша сол антигендер - преципитация сызығы жоқ

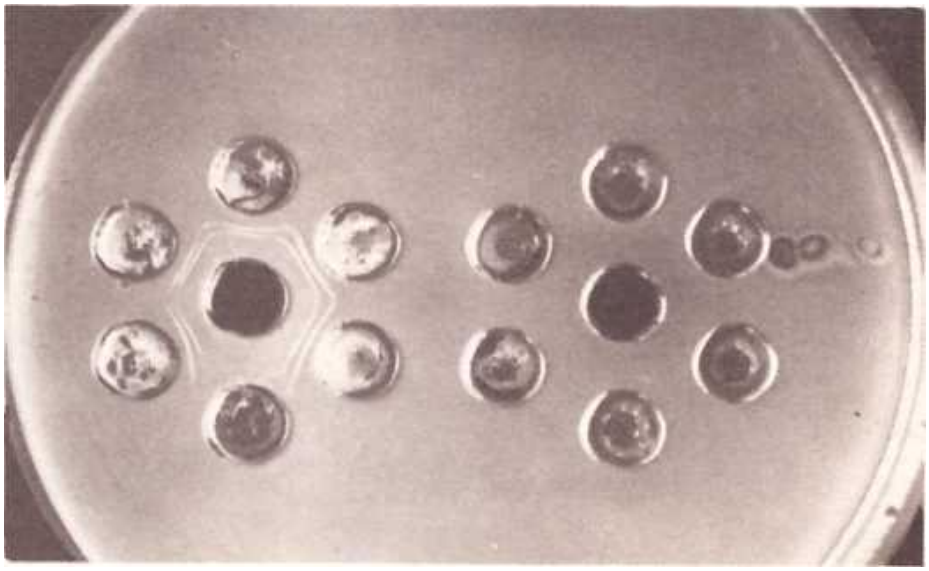

70- сурет. Сынамалы түрде жұқтырғаннан кейін мысықтағы Ауески ауруының клиникалық көрінісі



Бақылау сұрақтары:

1. Ауру қоздырушысы.
2. Айқын клиникалық белгілері.
3. Өлекседегі болатын өзгерістер.
4. Қолданылатын серологиялық реакциялар.
5. Биосынама әдісі.

ЖЫЛҚЫЛАРДЫҢ ЖҰҚПАЛЫ ЭНЦЕФАЛОМИЕЛИТІ

Encephalomyelitis infectiosae equorum

Диагноз клиникалық – эпизоотиялық мәліметтер талдауына, патологоанатомиялық және гистологиялық өзгерістеріне, сондай – ақ зертханалық тексерулер (биосынама, серологиялық реакция) қорытындысына сүйене отырып қойылады.

Аурудың қоздырушысы – дене тұрқы 80-130 ммк, таяқша тәрізді немесе сопақша келген нейтротропты вирус.

Жылқылардың жұқпалы энцефаломиелиті - жіті, орталық жүйке жүйесінің бұзылуымен өтетін ауру. Ауруға жылқылардан басқа қашырлар, есектер, қояндар, кірпілер, көжектер мен ақ тышқандар сезімтал келеді. Жылқыларға вирусты тасымалдау әдетте оның вируленттілігін арттырады. Ауру көбіне кеш шыққан көктемде, жазда және күзде, жиі шілде- қыркүйек айларында пайда болады. Энзоотия кезеңмен өтеді, сол бір аймақта 3 - 6 жыл сайын қайталанып тұрады.

Вирус жануар ағзасынан тыс сақталып, ауру малдан сау малға *Hyalomma ornithodorus* туыстығына жататын кенелер арқылы жұғады. Сынама ретінде жылқыларға, көжектер мен ақ егеуқұйрықтарға вирусты миға және белдің терең бұлшықетіне, ал басқа жануар түріне тек миына енгізу арқылы жұқтырады.

Аурудың жасырын кезеңі 40 күнге дейін созылады.

Клиникалық белгілері. Ауру қысқа мерзімге дене қызуының көтерілуімен, тез шаршаумен, есінеумен, тәбеттің төмендеуімен басталып, жүрістері өзгереді. Кейін лезде қозып, алдыға ұмтылып тұрады.Қозу кейін депрессияға ауысып, ауру малдар аяқтарының арасын бір – бірінен алшақтатып тұрады немесе қозғалыссыз, әр түрлі дөрекі жатыспен жатады. Әлсізденген жануарлар жиі қайта – қайта жерге құлап, жерде жүзген қалыпта жатады да, тез тұрып кетуге тырысып, басын артқа қайырады, бірақ ісі нәтижесіз болады. Бұдан кейін ессіз күйге (кома) түсіп, өледі.

Аурудың барлық кезеңінде бұлшықеттері жыбырлап, тартады. Рефлекстері басында әлсіз болып, кейін толық жойылады. Жұтқыншақ жартылай салданып, көру қабілеті толық немесе жартылай жойылады. Жүйкелік белгілер пайда болысымен асқазан – ішек жолының жартылай салдануы байқалады. Кілегей қабаттарының сарғыштануы анық көрінеді. Нәжіс шығаруы болмайды, аурудың соңында несеп еріктен тыс бөлінеді. Тамыр соғуы жиілеген, тыныс алуы сирек, терең, қозғанда жиілейді.

Патологоанатомиялық өзгерістер. Кілегейлі және сірілі қабаттары, тері асты клетчаткасы, бауыр мен ұйқы безі сарғайған; аш және тоқ ішек кілегейі асты, қуықтың түбі мен мұрын қалқасы қанталаған. Асқазаны азықпен толған, оның кілегей қабаты қалыңдаған; бауыры кірейіп, тығыздалған, кейде түрі ала болады; Ұйқы безі үлкейген. Жүрегі үлкейген,

эндокард пен перикард асты қанталаған. Бүйрек капсуласының астында әдетте нүктелі қанталаулар болады.

Зертханалық тексерулер.

Гистологиялық өзгерістер. Бауыр тілігінде дистрофиялық құбылыс, құрылымсыз жасушалар мен жасушааралық ұлпада шоғырланулар болады. Көкбауырда аз мөлшерде гемосидерин болады.Мида тамырлар ісінген; бүйректерде тоқырау құбылысы байқалады.

Серологиялық зерттеулер. Комплемент байланыстыру реакциясын салқында қояды. Антигенді төмен температурада даындалған құрамында вирусы бар ми суспензиянан дайындайды. Комплементті құрғақ, консервіленген күйде алады.

Эритроциттердің тұну реакциясы баяулатылған.

Вирусты бөліп шығару. Зерттелетін материалда вирустың болуын анықтау үшін тауық эмбрионының фибробласт ұлпасында оны өсіреді. Қоздырушы шошқалар мен қойлардың ұрықтарының бүйрек жасушаларында жақсы өседі. Вирустың көбеюі цитопатогенді әсерімен сипатталады. Вирустың болуын сондай – ақ ұлпа өсіндісінде тауық эритроциттерінің гемадсорбция реакция арқылы да анықтауға болады.

Вирустың түрін гемадсорбцияның тежелу реакциясы арқылы анықтайды.

Биосынама. Құрамында вирусы бар суспензияны жылқы немесе көжектің миынан жасайды. Ол үшін 3х4 өлшемде мидың ақ және сұр затын, мидың төрт бөлігін, сопақша мидың бөлігінен бөлік алады. Оларды 1:40 ара қатынаста физиологиялық ерітіндіде сұйылтып, зарарсыздануын тексереді. Суспензия ластанған жағдайда, оны сүзеді немесе 1 мл-ге 500-1000 бірлік пенициллин немесе стрептомицин қосады. Алынған суспензияны көжектің миына арнайы дайындалған тесігіне енгізеді. Жұқтырғаннан кейін 4 – 7 күні жануарда аурудың белгілері байқалады да, содан кейін 2-4 күн өткен соң өледі. Клиникалық белгілері байқалмаған жағдайда, 6 – 7-ші күні өлтіріледі.

Жылқыларды да ми арқылы жұқтырады. Ол үшін бассүйегін теседі. Сәйкес клиникалық белгілер байқалуы аурудың болуын дәлелдейді.

71- сурет. Аурудың бастапқы кезіндегі жануарлардың жағдайы

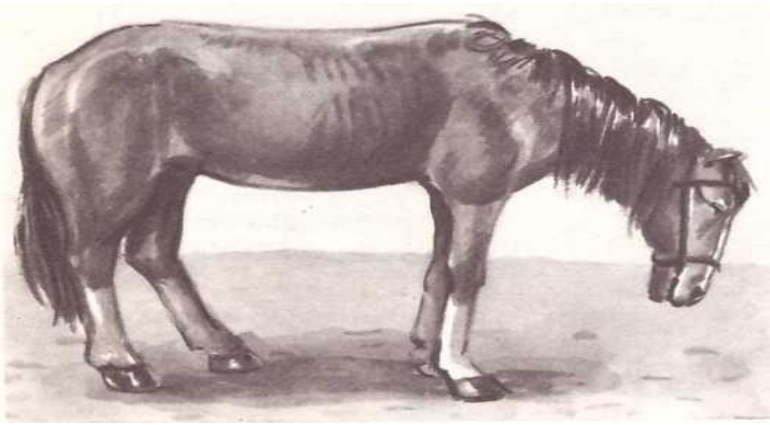

72- сурет. Депрессия, тұрысындағы ақау

73- сурет. Ауруға тән тұрыс. Депрессиядағы жануардың басын қабырғаға сүйеп тұруы



74- сурет. Ауру жылқының жалған жатысы (жағдайы)

75- сурет. Эритроциттердің тұну реакциясы
Оң жақта- ауру кезінде; сол жақта – сау кезінде

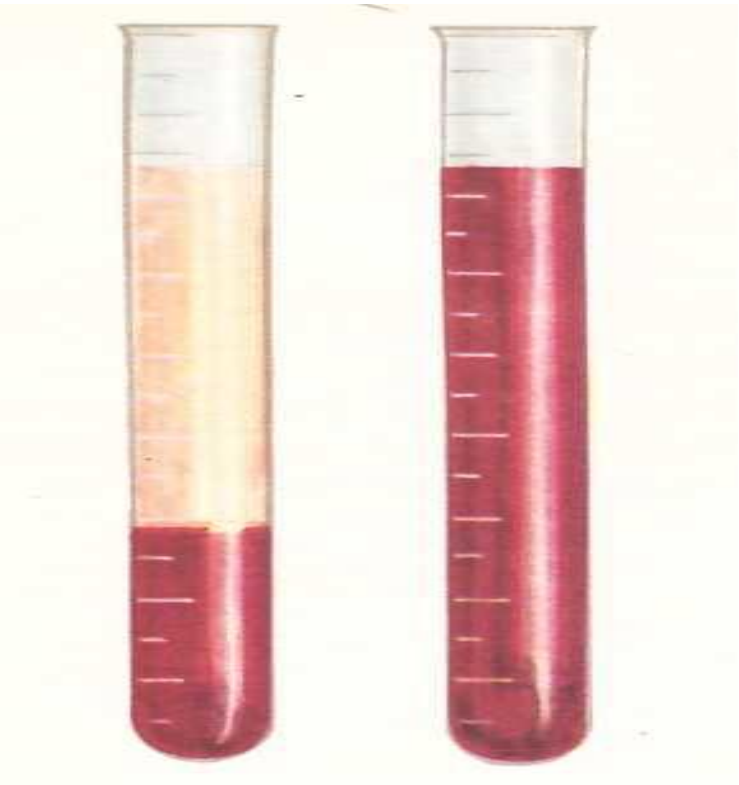

76- сурет. Жұқтырылған көжектің жүйкелік құбылысы

Бақылау сұрақтары:

1. Ауру қоздырушысы.
2. Айқын клиникалық белгілері.
3. Өлекседегі болатын өзгерістер.
4. Қолданылатын серологиялық реакциялар.
5. Биосынама әдісі.

ҚОЙЛАРДЫҢ ЖҰҚПАЛЫ ЭНЦЕФАЛОМИЕЛИТІ
Encephalomyelitis infectiosae ovium

Диагноз клиникалық – эпизоотиялық талдауға, патологоанатомиялық және гистологиялық өзгерістерге және кейбір серологиялық зерттеулер (КБР, БР) қорытындысына сүйене отырып қойылады.

Аурудың қоздырушысы – дене тұрқы 15-20 ммк өзіндік вирус. Вирусты тасымалдаушы – *Ixodes ricinus* және *Rhipicephalus appediculatus* кенелері. Қоздырушы кененің ағзасында көбейіп, ұзақ уақыт сақталады.

Табиғи жағдайда қойлар жиі көктем және жазда, сирек күзде ауырады. Энцефаломиелиттің бұл түрі кейде адамдарды да зақымдайды. Сынама үшін жылқыларды, ақ және сұр тышқандарды, аламанды жұқтыруға болады.

Вирус ауру малдан сау малға аэрогенді жолмен азық, су және күтім заттары арқылы жұғады. Ауру сол бір жерде жыл өткен сайын қайталанып отырады. Бірінші кезекте сырттан әкелінген қойлар ауырады. Ауру жиі жіті немесе жітілеу өтеді.

Аурудың жасырын кезеңі әдетте 5-14 күнге, сынамадан кейін 3 – 6 күнге созылады.

Клиникалық белгілері. Ауру екі сатыда өтеді. Бірінші сатыда малдың дене қызуы сәл ғана көтеріліп, орталық жүйке жүйесінің қызметі бұзылады. Кейін бұл белгілер жойылып, екінші сатыға өтеді. Екінші сатыда жалпы жағдайы нашарлап, дене қызуы $41,5^0$ көтеріледі. Құрысулар, сілекейі шұбыру анық байқалады. Ауру мал қозған кезде қышынады, жүндерін тістеп, терісін зақымдайды. Ара – арасында секеңдеп артқы аяқтарын көтереді, қатты жүдейді. Бұдан кейін салдану мен жартылай салдану белгілері байқалып, мойыны мен арқасы қисаяды. Аурудың соңында дене қызуы қалпына түседі. Жіті түрде өткенде ауру әдетте 5 – 7 күнге созылады. Ауырған малдардың ішінде өлімге ұшырау 20 – 60 %-ды құрайды. Жітілеу түрде өткенде ауру 14 20 күннен кейін аяқталады да, мал сауығады. Ауырып, жазылған малдарда мықты иммунитет қалыптасады.

Кейде ауру жеңіл, тәбеттің төмендеуімен, сәл ғана сілекей ағуымен және бұлшықеттің дірілдеуімен өтеді.

Патологоанатомиялық өзгерістер. Лимфа түйіндері сәл үлкейген, ми қабығының тамырлары қанға толған. Кейде бүйректер мен көкбауырда тоқыраулар кездеседі.

Зертханалық тексерулер. *Гистологиялық өзгерістер.* Зақымдалған ми тіліндісінен алынған препаратта диффузды іріңсіз энцефаломиелит белгілері болады: қан капиллярларының лимфоцитарлық шоғырланулары анық көрінген, жүйке жасушаларында некробиотикалық және өліеттену белгілері бар, бұл жасушалардың протоплазмасы ісінген. Қатты өзгеріс көбіне мишықта кездеседі.

Серологиялық зерттеулер. Ауру 14 – 20 күннен артық уақытқа созылса, онда диагнозды дәлелдеу үшін комлемент байланыстыру реакциясын қояды.

Биосынама. Қойлардың өлекселерінен мишықтың , мидың ақ және сұр затының кішкене бөлігін алып, 1:20 ара қатынасында суспензия дайындайды. Зарасыздандырылған суспензияны бес ақ тышқанның миына 0,03 мл немесе аламанның миына 0,1 мл көлемде енгізеді. Жануарларды жұқтырғаннан кейін 8 – 10-шы күндері клиникалық белгілері байқалады, яғни жүйке жүйесінің қызметі бұзылады. Белгілер байқалмаған жағдайда, 10 – 12-ші күндері сынама жануарларды өлтіреді. Тышқандар мен аламандарға аурудың бас кезінде алынған қанмен де жұқтыруға болады. Егер төрт рет жұқтырғанға дейін клиникалық белгілер байқалмаса, онда биосынама теріс деп есептеледі.

Тәжірибелік жұқтырудан кейін қойлардың миларында келесі аурулардың белгілері байқалады: мазасыздану, үркектік, қозу, ақсау, тұрақсыздық; ауру мал қосымша сүйенетін орын іздеп, бірақ уақыт қозғалыссыз тұрады да, салданып, өледі. Аурудың ұзақтығы - 8 – 10 күн.

Жұқтырумен бір уақытта дайындалған суспензияны 9-күндік тауық эмбрионының хорионаллантоисты қабығына жағады. Аурудың вирусы болған жағдайда, 6-шы күні тауық эмбрионының бауыры өліеттеніп, жалпы ісіну мен сарғаю белгілері байқалады.

77- сурет. Ауру қой терісін тістелейді



78- сурет. Жүрісі өзгерген ауру қой

Бақылау сұрақтары:

1. Ауру қоздырушысы.
2. Айқын клиникалық белгілері.
3. Өлекседегі болатын өзгерістер.
4. Қолданылатын серологиялық реакциялар.
5. Биосынама әдісі.

ШОШҚАЛАРДЫҢ ЖҰҚПАЛЫ ЭНЦЕФАЛОМИЕЛИТІ
Encephalomyelitis infectiosa suum

Диагноз клиникалық – эпизоотиялық мәліметтер талдауына, гистологиялық өзгерістеріне және кейбір зертханалық тексерулер нәтижесіне сүйене отырып қойылады.

Аурудың қоздырушысы – нейтротропты полиморфты вирус. Торайлар мен енесінен айырған торайлар , сирек ересек шошқалар зақымдалады.

Ауру жиі жыл мезгілінің суық кезінде кездеседі. Ауру тез тарап, көбейеді, бірақ бірқалыпта болмайды. Қоздырушы сау шаруашылыққа ауру мал немесе вирус тасымалдаушылармен келеді. Жұғу көзі – ауру малдан алынған шикізат. Ауру алиментарлық жолмен, яғни азық пен су арқылы жұғады. Егер вирус ауыз қуысының кілегей қабатына түссе, ауру жұқтыру мүмкін, яғни байланыс арқылы да жұғуы мүмкін. Ауру жіті, жітілеу және созылмалы түрде, сирек атипті түрде өтеді.

Аурудың жасырын кезеңі 3 – 30 күн.

Клиникалық белгілері. Жіті түрде ауру әдетте жалпы әлсіздікпен, дене қызуының көтерілуімен (40-41^0 С) және тәбеттің төмендеуімен басталады. Кейде құсу мен жіті ринит, ағзаның қатты қозуы, терінің сезімталдығы, мазасыздану, үркектік, жүрісінің бұзылуы байқалады. Жиі ауру малдардың бұлшықеттерінің жиырылуы құрысумен жалғасып, жартылай салданады да, уақыт өте толық салданады. Ауру малдар аяқтарында әрең тұрады, жатқанда қимылдауға әрекет жасап, бірнеше сантиметрге ғана қозғалады. Жиі сырылды дыбыс шығарады. Салданғанда дене қызуы әдетте қалыпты температураға дейін түсіп, аурудың соңында 31 – 32^0 қана көрсетеді. Аурудың ұзақтығы 2 – 4 күн. Ауру малдың өлімге ұшырауы кейде 80 және 95% жетеді.

Жітілеу өткенде барлық белгілері әлсіз көрінді, жүйке жүйесінің қызметінің бұзылуы әлсіз көрініп, дене қызуы сәл ғана көтеріледі.

Аурудың созылмалы түрі жиі ересек және кәрі шошқаларда кездеседі. Ауру малда бастапқы кезеңде әлсіздік байқалып, жүрісі өзгереді. Кейін артқы аяқтары салданады. Ауырып жазылған малдарда аурудың ізі (аяқтардың салдануы) 2-4 айға дейін сақталады. Жануарлардың өлімге ұшырауы 20 - 25% құрайды.

Аурудың атипті түрінде жануардың тәбеті төмендеп, қозғалыс кезінде аяқтарын жоғары көтереді.

Патологоанатомиялық өзгерістері әлсіз көрінеді және ауруды балау кезінде аса маңызы болмайды.

Зертханалық тексерулер

Гистологиялық өзгерістер. Мидың әр түрлі бөліктерінде ошақты лимфацитарлық және периваскулярлық шоғырланулар мен түйін тәрізді нейроглия жасушаларының топтасуы, сондай – ақ ганглиозды жасушалардың өзгерісін байқауға болады. Жұлынның сұр затында диффузды және ошақты шоғырланулар болады. Салдану белгілері байқалғаннан екінші күні

нейронофагия, ал жұлынның ганглиясында лимфацитті және макрофагты шоғырланулар кездеседі. Мишықта қалыпты түрде лептоменингит құбылысы болады.

Биосынама. 30%-ды зарарсыздандырылған глицерин ерітіндісінде мидың артқы бөлігін және жұлынның бел бөлігін банкіге резеңке тығынмен тығындап, зертханаға жібереді. Зертханада одан 1:20 ара қатынаста физиологиялық ерітіндіде әр 1 мл мөлшерге 500-1000 бірлікте пенициллин және стрептомицин қосып, суспензия дайындайды.Суспензияны сынама торайдың миына енгізеді. Бір уақытта жібереілген материалды микрофлораға тексереді. Жұқтырғаннан кейін жасырын кезеңі 3 күннен 15 күнге дейін созылады.

Ауырған жануарлардың церебралды жұлын сұйықтығы 3-5 есе көбейіп, орталық жүйке жүйесінің қабынуын көрсетеді.

Вирусты бөліп алу. Өлексе немесе арнайы өлтірілген шошқа өлексесінің миынан шошқа ұрығының бүйрек жасушасының ұлпасында және тауық эмбрионының фибробласттарында вирусты бөліп алуға болады.

Шошқалардың жұқпалы энцефаломиелитін Ауески ауруынан, құтырудан және листериоздан ажырату керек.

Құтыруда ауру жануарлардың салдануы байқалады. Жануардың қатты қозуы анық көрінеді. Миды гистологиялық зерттегенде Бабеш – Негри денешіктерін көруге болады.

Ауески ауруында эпилепсиялық құрысулар байқалып, тістерін қайрайды, бұлшықеттері дірілдейді. Ауруға әр түрлі жануарлар сезімтал болып келеді. Жұқтырылған көжектер бұлшықетке құрамында вирусы бар суспензияны енгізгенде 3-6-шы күндері өледі.

Листериозбен ауыратын жануарлардың қандарында антиденелер түзіледі. Өзіндік антигенді агглютинация реакциясында сарысулар жоғары титрді (1:200 – 1:500 және одан да жоғары) көрсетеді. Қан жұғындысында моноциттер саны 25 - 45% дейін көбейген. Өлген жануарлардың миы мен паренхиматозды мүшелерін бактериологиялық тексеруден өткізгенде осы аурудың қоздырушысының бөлінуін көруге болады.

79- сурет. Артқы аяқтарының жартылай салдануы



80- сурет. Алдыңғы аяқтарының салдануы



81- сурет. Артқы және алдыңғы аяқтарының салдануы

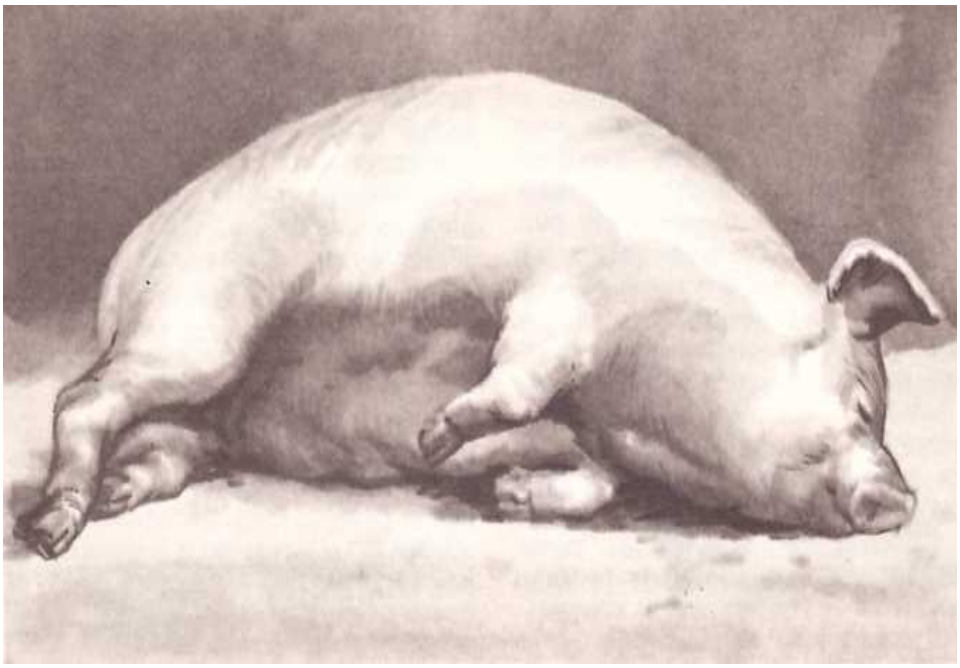

Бақылау сұрақтары:

1. Ауру қоздырушысы.
2. Айқын клиникалық белгілері.
3. Өлекседегі болатын өзгерістер.
4. Шошқалардың жұқпалы энцефаломиелитін ажыратып балау.
5. Биосынама әдісі.

ШОШҚАЛАРДЫҢ ЖҰҚПАЛЫ (ВИРУСТЫ) ПНЕВМОНИЯСЫ
Pneumonia infectiosa suum

Диагноз клиникалық-эпизоотикалық сараптама, патологиялық-анатомиялық деректер және де зертханалық зерттеулер нәтижелерінен негізделген.

Ауруды қоздырушы – мөлшері 250 ммк шамалас вирус.

Ауру үшін әдетте өкпенің созылмалы қабынуы тән. Қоршаған ортасы қолайсыз шаруашылықта кең таралады, шамамен барлық малдың 70%-на жұғады. Алайда өлімі төмен. Сау жануарлар мен аурулардың немесе вирустасымалдаушы жануарладың арасында байланыс орнаған кезде аэрогенді түрде беріледі; жас төлдер ауруды көп кезде мегежіннен (ұрғашы шошқа) жұқтырады. Торайлар жылдың барлық мезгілдерінде ауыра береді. Отардың ішінде ауру бірнеше айдан бірнеше жылға дейін тіркелуі мүмкін.

Жасырын кезең 10-16 күнге созылады.

Клиникалық белгілері неізінен 3-10 апталық торайлардаң байқалады. Алғашқы екі-үш күнде сатқақ және дене температурасының сәл көтерілуі байқалуы мүмкін. Одан кейін негізінен таңертен немесе қатты физикалық қозғалыстар кезіңде құрғақ жөтел пайда болады, ол белгісіз бір уақытқа дейін созылады, торайлар ара-тұра түшкіреді. Тыныс алу қозғалыстары негізінен өзгермейді, тәбет сақталады, бірақ торайлардың өсіп-жетілуі тоқтатылады. Басынан өткен вирустық пневмониядан кейінгі көзге байқалатын клиникалық сауығу торайдың өмір сүруінің төртінші айында рецидивидпен қатарласуы мүмкін. Кейбір кездерде ауру екінші реттік инфекциямен немесе аскаридоздық инвазиямен қабынып кетуі мүмкін.

Патологоанатомиялық өзгерістер. Өкпенің жүректік және жоғарғы бөлігінде қабыну процесінің нақты белгіленің сұр немесе көкшіл қызыл түсті бөліктері көрінеді. Көкірекаралық және бронхальді лимфа түйінділері ұлғайған.

Зертханалық тексерулер

Гистологиялық зерттеулердің көмегімен өкпенің қабынған бөліктерінде негізінен кең көлемді лимфалы гиперплазияны анықтайды. Ол әсіресе перибронхальді, перибронхиолярді және периваскулярді аймақтарда таралады. Өңірлі лимфалы түйірділерде гиперпластикалық процесс болады. Осы және де басқа да белгілер шошқалардың вирусты пневмониясың басқа этилогиялық пневмониялардаң ажыратуға мүмкіндік береді.

Вирустың бөлінуі. Вирус ауру және ауырып болған жануарлардың қабынған өкпелерінде және лимфа түйірділерінде табылуы мүмкін, бұл жерлерде вирус бірнеше айлап сақтала алады. Шошқалардың пневмониясының вирусың, шошқалардың бүйрек дақылдары мен қалыптасқан өзіне тән цитопатикалық эффекті бар сиыр терісінің неізінде өсіру мүмкіндігі анықталды.

Вирусты пневмонияны шошқалардың инфлюэнциясынан, бірнеше зертханалық зерттеулер өткізу арқылы дифференциялауға болады. Бұдан, егер инфлюэнция вирусын, тышқандарды немесе дамып келе жатқан тауық

эмбриондарын жұқтыру арқылы бөлсе, шошқалар пневмониясының вирусын тек қана шошқаларға жұқтыруға болады. Тауық эмрибондарынан өсірілген инфлюэнция вирусы тауық эритроциттерінде және басқа да жанурларда алютинацияны пайда болдырады. Инфлюэнциямен ауырып болған шошқалардың денелерінде гемалютинацияны тоқтатуға қатысатын антиденелер пайда болады. Сонымен бірге жануарлар каныңда күкіртзалалсыздандырғыш антиденелер пайда болады, оларды дамып келе жатқан тауық эмбрионына немесе тышқандарға антидене мен вирустың қоспасың енізу арқылы анықтауға болады. Шошқалар пневмониясының вирусы тауық эритроциттерінде қалыпты жағдайда алютинацияны болдырмайды. Шошқалар пневмониясы мен мен инфлюэнция арасында айшық күкіртзалалсыздандырғыштағы антигендік байланыс анықталмады.

Биосынама. Диагнозды дәлелдеу үшін сау әрі сезіш торайларды оңашаланған жағдайла ингаляция әдісі арқылы немесе зерттеліп жатқан, алдын ала антибиотиктермен (осындай жағдайларға арналған қалыпты концентрациядағы пеницилин мен стриптомицин) өңделген, паталогиялық материалдың супспензиясын мұрынға енізеді. Материал құрамында шошқалар пневмониясының вирулентті вирусы бар жағдайда, торайлар осы ауруға тән белілерге шалдығады.

81- сурет. Шошқаның вирусты пневмония вирусымен зақымдалған 4-апталық торай өкпесі

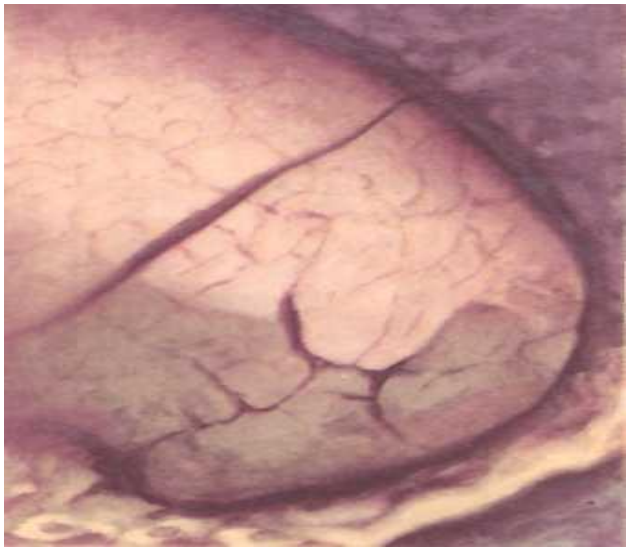

Бақылау сұрақтары:

1. Ауру қоздырушысы.
2. Айқын клиникалық белгілері.
3. Өлекседегі болатын өзгерістер.
4. Вирусты бөліп шығару әдісі.
5. Биосынама әдісі.

ТАУЫҚТАРДЫҢ ЖҰҚПАЛЫ ЛАРИНОТРАХЕИТІ
Laryngotracheitis infectiosa gallinarum

Диагноз клиникалық-эпизоотикалық деректер, патологиялық-анатомиялық өзгерістер және де кейбір зертханалық зерттеулер (Биосынама, РДП және т.б) нәтижелеріне негізделген.

Аурудың қоздырушысы – мөлшері 100 ммк шамалас вирус (167 сур.). Вирусты көмей мен кеңірдектен шығатын бөлінулер мен ауру құстың қанынан анықтауға болады; егер өлген кездегі зерттеулер болса – бауыр мен көкбауырдан.

Ауру контагиозды (жұққыш). Ауруға тыныс алу мүшелерінің бұзылуы тән, кейде конъюктивиттің пайда болуымен бірге. Ауруға барлық жастағы тауықтар бейім, бірақ жастары бейімдірек болып келеді.

Жасырын кезең 4-10 күнге дейін созылады, кейде ұзағырақ

Клиникалық белігілері. Жабыраңқылық, тамақтанудан бас тарту, тыныс алудың тарылуы (қырылдау, жөтел, түшкіру), кейбір кездерде ринит. Дем алған кезде құс мойының созады. Кеңірдек пен көмейде, евстахий түтігінде қабындандырғыш экссудат, кілегей, қан, казеозды-геморагиялық және казеозды-фибринозды таңулардың көптеп жиналуы байқалады, бұл көп кезде құстың тұншығудан болған өліміне алып келеді. Аурудың конъютивальды түрі кезінде көздің біріктіргіш шырышты қабығы қабынады және ісінеді, көз саңылауы тарылады, көз жасының ағуы мен көз қарлығу пайда болады.

Патологоанатомиялық өзгерістер. Кеңірдектің шырышты қабығында қабынудың белгілері болады, гипермирданған, кейбір кездерде қан құюлармен. Кеңірдек пен көмейде сарғыш түсті таңулар, яғни тығындар (169 сур.); кішкентай балапандарда дәл осындай казеозды танулар фабриций қапшығында болады.

Зертханалық тексерулер

Биосынама. Патологиялық материалдың супспензиясын иммуннитеті жоқ балапандарға кеңірдекке 0,2 мл мөлшермен немесе клоакасына 0,1 мл мөлшермен жұқтырады, сонымен қатар 11-күндік эмбриондарға (хорионаллионтисқа жағу әдісімен) және де тауықтың немесе үйректің бірқабатты дақылды бүйректік эмбирондарға. Сонымен қатар дамып келе жатқан күркетауық, үйрек пен мысыр тауығының эмбриондарын да жұқтыруға болады. Аталған барлық жағдайларда да бастапқы супспензияны алдын ала антибиотиктармен (пеницилин мен стрептомоцинмен) өңдейді.

Биосынаманың оң нәтижесі кезінде ауру жұқтырылған балапандардың клоакасы 3-5-і күні ісінінеді, қызарады, кейбір кездерде клоаканың шырышты қабығында және фабриций қапшығында фибриозды қонулар пайда болады (171 сур.). Құстардың кеңірдекті ауру жұққаннан кейінгі үшінші және бесінші күндер аралығында кеңірдектің шырышты қабығының эпителий жасушаларында ішкіядролық қосылулар анықталады, ал клиникалық байқалатын белгілер 2-10 күннен кейін пайда болады. Жұқтырылған тауық эмбриондарының хорионаллантиостерінде ұсақтүйіршікті және ошақтық

зақымданулар пайда болады (172 сур.). Вирустың дақылды тініндегі таралуы, қиыршықталған ядросы бар алып жасушаның пайда болуымен сипатталатын цитопатикалық әрекеттермен өтеді(173сур.).

Диагнозды дәлелдеу үшін вирус бөлінгеннен кейін дамып келе жатқан тауық эмбриондарына және дақылды тіндерге гипериммундық арнаулы сарысумен *бейтараптандыру реакциясын* өткізеді. Диагнозды сонымен бірге агарлы гелдегі диффузиондық препитация реакциясымен дәлелдеуге болады.

Апитикалық ларинготрахеиттың өтуін тауықтардың шешегінен және де тыныс алу мүшелерінің бұзылуымен сипатталатын тағы да басқа аурулармен шатастырмау қажет.

82- сурет. Тауықтың жұқпалы ларинготрахеитінің вирионы

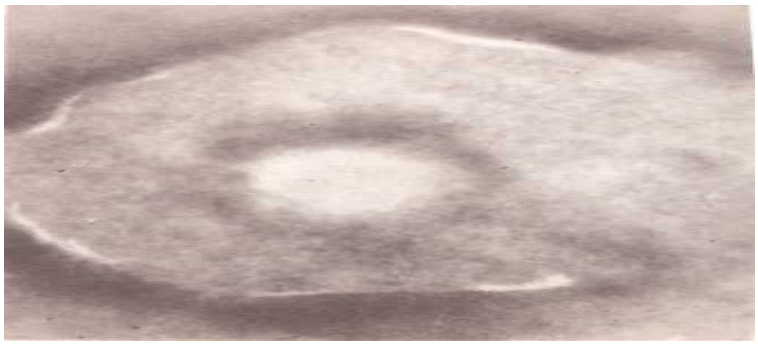

83- сурет. Жұқпалы ларинготрахеитпен ауыратын тауық

84- сурет. Сау тауықтың клоака кілегейі

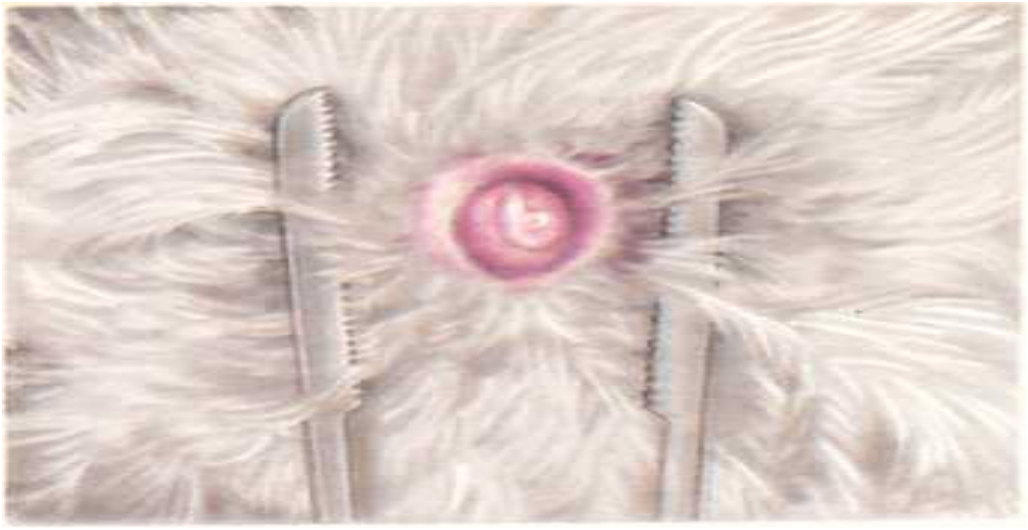

Бақылау сұрақтары:

1. Ауру қоздырушысы.
2. Айқын клиникалық белгілері.
3. Өлекседегі болатын өзгерістер.
4. Тауықтардың жұқпалы ларинготрахеитіне сезімтал жануарар.
5. Биосынама әдісі.

ТАУЫҚТАРДЫҢ ЖҰҚПАЛЫ БРОНХИТІ
Bronhitis infectiosa gallinarum

Диагнозды клиникалық белгілерінің вирустық бронхитпен ұқсастығы үшін, әсіресе кейбір эпизоотияның құстардың басқа респираторлық органдарының ауруларының белгілерімен ұқсас болғандықтан нақты анықтау қиын. Диагнозды қойған кезде клиникалық-эпизоотикалық, патологоанатомиялық және этиологиялық деректерді ескеру қажет. Аурудың 4-5 күні диагнозды қоюға мүмкіндік беретін шешуші маңыздылыға бар зерттеулер ол – биологиялық зерттеулер.

Аурудың қоздырушысы дөңгелек пішіндес, мөлшері 65-135 ммк шамалас вирус. Ауру құстан ауру қоздырғыш вирусты, оның сілекейінен, мұрын шырышынан, экссудат пен тыныс алу тіндерінен табуға болады.

Ауру аса контагиозды, барлық жастағы тауықтарға жұғады. Басқа түрдің құстары мен зертханалық жануарлар бұл ауруға бейімсіз болып келеді. Аурудың қайнар көзі ауру және де ауырған құстар, сонымен қатар азық, су, төсеме, құрал-саймандар, жабдықтар болып табылады. Қызмет көрсетуші қызметкерлер де ауруды тарата алады.

Отарда пайда болып, ауру 5-7 күн ішінде құстардың көп бөлігіне жұғады. Таралудың жылдамдығы, жараланғандардың саны мен өлімнің пайызы құстардың жастарына байланысты. Ауруға ең сезімтал, бір айлық балапандар болып табылады. 2,5 айға дейінгі балапандардың өлімі кейбір кездерде 40%-ға дейін жетеді, 5 айлықтарда – 5%-ға дейін, тауықтар көбінесе өлмейді.

Кейбір шаруашылықтарды ауру бірнеше жылға дейін созылуы мүмкін, өйткені тауықтар вирустасымалдаушылар болып табылады. Ауруды басынан өткізген тауықтардың қанында антиденелер бір жылға дейін сақталуы мүмкін. Жазылған тауықтардың тапқан жұмыртқаларында, келешекте пайда болатын балапандарға 20 күндік пассивті иммунет беретін антиденелер болады, алайда ол ауруды жұқтырып алмауға кепілдік бермейді.

Ауруды басынан ерте жаста өткізген тауықтардың, жұмыртқа туғыздыратын мүшелерінің паталогоанатомиялық өзгерістері үшін, өнімділігі 35-65%-ға төмендейді.

Жасырын кезеңі жасанды жұқтырудан кейін 18 сағаттан 3 күнге дейін, ал табиғи жұғудан кейін – 3-10 күнге дейін созылады.

Клиникалық белгілері кішкентай балапандарда аса қатты байқалады: тұмау, көз жасының ағуы, тыныс алудың қиындауы, қырылдау, көзасты синустардың ісінуі, азықтан бас тартуы, ұйқышылдық және толық әлсіздік. 1,5 айдан жоғары балапандарда және тауықтарда негізінен демігу, қырылдау және жөтел пайда болады. Жұмыртқалағыштықтын жоғары кезеңінде ауру ауру белгілеріңсіз өтуі мүмкін, алайда жұмыртқалау 20-30%-ға дейін төмендейді, ал таққан жұмыртқалардың формасы өзгерген болады, кедір-бұдыр немесе жұмсақ қабықшамен (174 сур.), кейбір кездерде мүлде қабықшасыз. Жұмыртқалаушы тауықтарда көп кездерде саруыздың перитониті кездеседі.

Аурудың бастапқы кезеңінде (алғашқы 2-3 күндері) лейкопения байқалады, одан кейін 7-ші күні бәсендеп, 15-ші күні қалыпқа келетін лейкоцитоз болады.

Патологоанатомиялық өзгерістер. Мұрынның шырышты қабығы, көзасты синустар, кеңірдек гипермирланған және шырышпен қапталған. Бронхылардың және ауалы қапшықтардың катаральды-фибриозды ісінуі жиі құбылыс болып табылады. Кеңірдектің төменгі жағында және бронхыларда кейбір кездерде сарғыш түсті казеозды тығындар болады, ал үлкен бронхылардың айналасында өкпенің қабынуының кішкене бөліктері болады.

Зертханалық тексерулер

Гистологиялық өзгерістер. Кеңірдектің шырышты және шырышасты қабығы жасушалық диффузиялық инфильтрация мен ісіну үшін қалыңдап кеткен (175, 176 сур.). Жұмытқа жолын төсейтін эпителиальді қабаты жұқарған, жасушалар текше тәріздес, кірпікшелер кішірейген, кейді лимфоциттер ошағы мен жасушалы инфильтрация байқалады.

Биосынама. 10-20 күндік балапандардың кеңірдектеріне, аурудың бастапқы кезеңінде өлген балапандардың, қабынған өкпелері мен кеңірдектерінің тіндерінен алынған супспензияны енгізеді. Супспензияны алдын ала 1:10 қатынастағы физиологиялық ерітіндімен араластырады және бір сағаттай пеницилин мен стрептомицинмен (1 мл-ге 2000 бірліктен) залалсыздандырады. Жұқтырғаннан кейін 16-36 сағаттан соң балапандарда бронхиттің клиникалық белгілері пайда болады. Тәжірибе негізінде балапандарды кез-келген әдіспен жұқтыруға болады.

Жиі кездерде вирусты 9-11 күндік дамып жатқан тауық эмбриондарына 0,1-0,2 мл көлемінде аллантисті қуысқа супспензияны енгізу арқылы жұқтыру арқылы бөледі. Эмбриондарды жұқпалы бронхиттін эпизоотикалық штаммдарымен жұқтырудан кейін орташа өлімі бірінші пассажында шамамен 10%, бесіншісінде - шамасы 60%, ал тоғызыншысында - 83%-ға дейін жетеді. Әрбір пассаждан кейін өсудегі артта қалушылық пен ұрықтардың «ергежейлілігі» жиі кездеседі (177 сур.). Эмбрион ішінде вирусты, эмбрионды жұқтырудан 48-96 сағат өткеннен кейін алынған аллантоисті сұйықтықты балапандардың кеңірдегіне еңгізу арқылы орнатуға болады. Егер сұйықтықтың құрамында вирус бар болса 18-36 сағаттан кейін балапандарда бронхиттің клиникалық белгілер пайда болады.

Серологиялық зерттеулер. Диагностика үшін де тауықтар эмбриондарына бейтараптандыру реакциясын қолданады. Реакцияны эмбриондар штаммының вирусына бейімделген және зерттеліп отырған құстың қан сарысуымен өткізеді. Сонымен қатар бұл кезде штаммдар арасындағы мүмкін болатын антигендік айырмашылықтарды ескеру қажет. Құстың қаның аурудың басында және содан кейін 21 күн өткен соң тағы да алады. Аурудың бастапқы кезеңіне антигендердің төмен титрі тән, сауыққаннан кейін – жоғары.

Диагностика үшін вирусты дақылды тіндерде өсіру әдісін қолдануға болады. Цитопатикалық эффект ауру қоздырғыштардың көбеюін дәлелдейді, ал

арнаулы иммунды сарысумен өткізілген бейтараптандыру реакциясы оның бар екенің дәлелдейді.

Өлген құстардың жүректерінен алынған қанды агарлы гелдегі диффузиялық преципитациянның оң реакциясында қолдану да диагнозды мақұлдайды.

Инфекциялық бронхитті обадан, инфекциялы ларинготрахеиттен және құстардың респираторлық микоплазмасынан ажырата білу қажет.

Оба үшін қалыпты ішек-қарын жолының қабынуы мен сал, және де барлық жастағы құстардың өлімінің жоғары деңгейі тән. Жұқтырылған тауық эмбриондарында оба вирусы өзіндік паталогиялық өзгерістер мен өлімнің жоғары дәрежесін көрсетеді.

Инфекциялық ларинготрахеитпен негізінен балапандар 1 мен 8 ай аралығындағы тауықтар ауырады. Бронхылардағы, өкпедегі, ауалы қапшықтардағы патологиялық өзгерістер тек екінші реттік инфекциялармен асқыну кезінде болады. Ларинготрахея кезінде Биосынама тек қана құрамында вирусы бар супспензияны тыныс алу жолдарының шырышты қабығына және клоакаға жаққан кезде ғана оң нәтиже береді. Инфекциялы бронхит кезінде балапандарда Биосынама бұлшықетішілік пен теріасты жұқтыру кезінде ғана оң нәтижелі болады.

Респираторлы микоплазмоз өзінің баяу өтуімен ерекшеленеді. Тауық эмбриондарын микоплазмалы қоздырушы дақылды тін арқылы жұқтыру кезінде ұрықтардың жетілуінде тоқтау болмайды.

85- сурет. Ауру тауықтардың қабығы өте жұқа және пішіні бұрыс жұмыртқасы

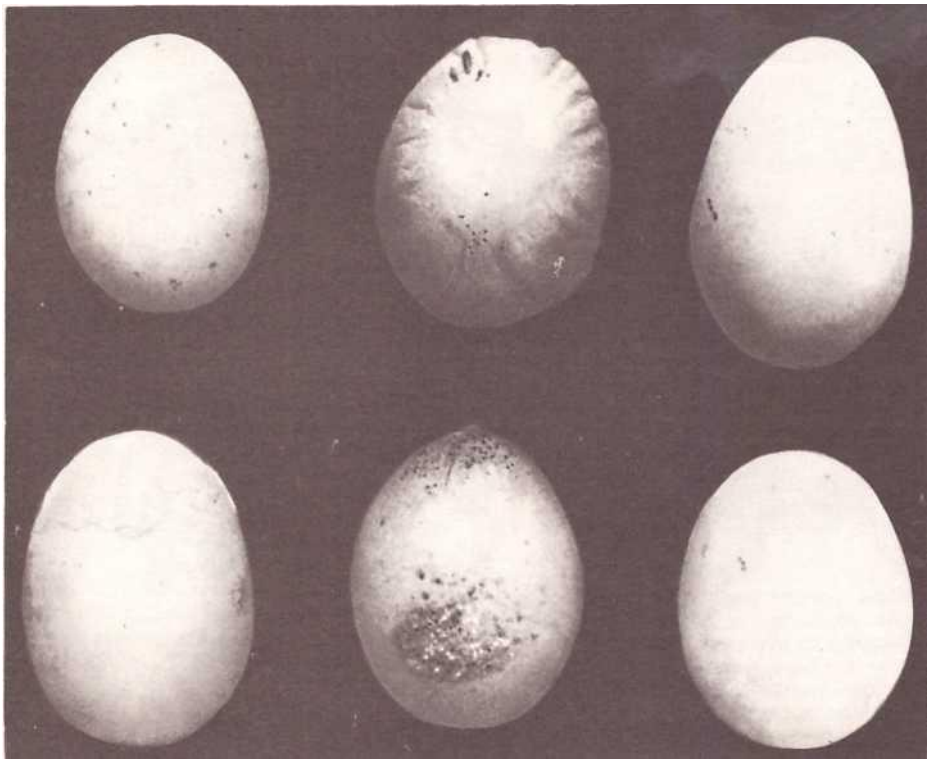

86- сурет. 16-күндік тауық эмбриондары; жоғарыда – қалыпты жағдайдағы дамуы, төменде – бронхит вирусымен жұқтырғаннан соң

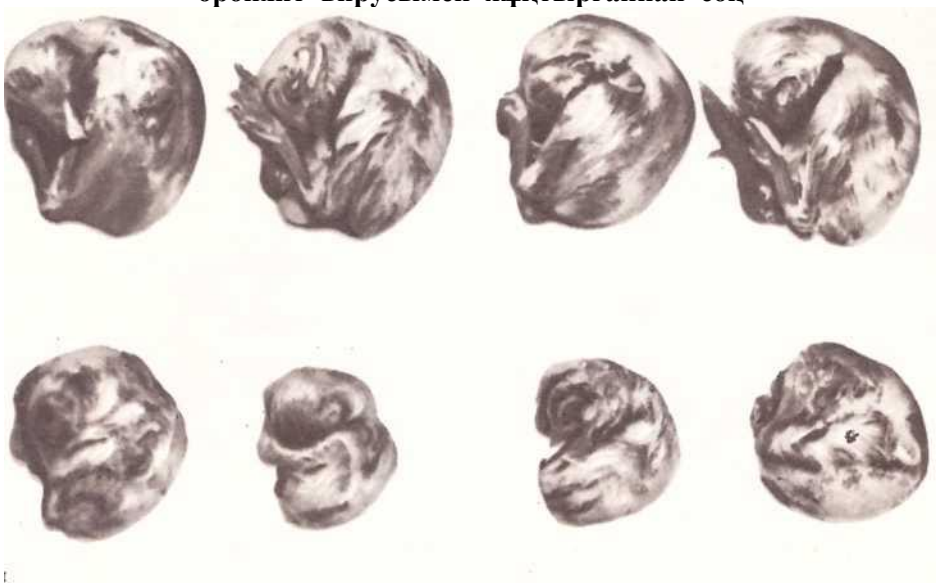

Бақылау сұрақтары:

1. Ауру қоздырушысы.
2. Айқын клиникалық белгілері.
3. Өлекседегі болатын өзгерістер.
4. Қолданылатын серологиялық реакциялар.
5. Биосынама әдісі.

ШОШҚАЛАРДЫҢ ЖҰҚПАЛЫ (ВИРУСТЫ) ГАСТРОЭНТЕРИТІ
Gastroenteritis infectiosa suum

Диагноз клиникалық-эпизоотикалық сараптама, патологоанатомиялық пен гистологиялық деректер және де кейбір басқа зертханалық зерттеулер нәтижелерінен негізделген.

Аурудың қоздырушысы – мөлшері 165 ммк шамалас, капсидасы 98 ммк болатын вирус. Вирустың ультрақұрылымы герпес тұқымдас вирустардың құрылымына ұқсас.

Ауру барлық жастағы шошқалардың арасында тез тарайды және отарды толығымен бірнеше күнде басуы мүмкін. Есейген малдар 5-7 күннен кейін сауыға бастайды, ал 10 күндік торайлардың 50-80% -ы әдеттегі жағдайды өледі. Ауру кез келген жыл мезгілінде пайда болуы мүмкін, бірақ негізінен қораларда тұрақты ұстаған кезеңде және торайлау кезеңінде аса қатты болады. Ауырып шыққан шошқалардан туған торайлар ауруға бейімсіз болып табылады. Басқа жануарлар да бұл ауруға бейімсіз.

Жасырын кезеңі 12 сағаттан 8 тәулікке дейін созылуы мүмкін.

Клиникалық белгілері. Аурудың бастапқы кезеңінде дене температурасы сәл көтеріледі (40,0-40,5◦С). Емуші-торайлардағы тұрақты белгі бұл ақшыл, сарғыш немесе жасыл түсті нәжістері болатын күшейетін сатқақ; сүт наша сіңіп, ішек-қарыннан ешқандай өзгерістерсіз өтеді. Аурудың осыдан кейінгі жалғасында жүдеулік, әлсіздік пайда болады, демігу болады, кейбір кездерде бұнын барлығы өепенің қабынуымен қатар келуі мүмкін. Жас торайлар аурудың клиникалық белгілері пайда болғаннан кейін 5-7 күн өткесін, кейбір кездерде 48 сағаттан кейін де өле бастайды. 7 күнге толмаған торайлардың өлімі 100%-ға жетуі мүмкін. Есейген шошқалардағы клиникалық белгілер: тәбеттің төмендеуі, сатқақ, құсу, сүт безі секрецияларының жұмысының төмендеуі, жүдеу.

Патологоанатомиялық өзгерістер негізінен ішек пен қарында байқалады. Қарынның шырышты қабығында көптеген қан құюлылар (178сур.) болады, аш ішегінің катаральды қабынуының белгілері, соқыр ішектің шырышты қабатында дифтеритикалық қонулар (179 сур.). Ең әдеттік белгі бұл – ішектердің әлсіреуі (атония), көбінесе аш ішегі. Ішектер созылып кеткен және сұйық және жартылай сұйық заттармен толған. Ішек пен қарынның шырышты қабаты ісінген, әсіресе оның қалың бөлігі, лайлы жалқықпен толған. Кейбір жануарлардың соқыр, жиек, ұлтабар ішектері диффузиялы немесе беткі некрозға ұшыраған. Мезентериалды лимфалы түйіршіктері шырынды геперемирланған. Бауырда кейбір кезде бүйректе дистрофия байқалады. Көптеген өлген торайларда аш ішектерінің ісіксіз жай кебуі байқалады, сонымен қатар организмнің сусыздануы мен жүдеудің белгілері болады.

Зертханалық тексерулер

Гистологиялық зерттеулердің көмегімен ішектердің қабырғаларында десквамитті катаральды ісіктің белгілері байқалады (180,181 сур.); бүрлердің ісінуінің белгілері; эпителийдің жоғарғы қабығының, стаздар мен қантамырлар

некрозы мен десквaминациясы және шырышты қабықтағы қан құюлар. Шырышты қабаттың маңындағы некрозы бар аумақтарда – полиморфтыядерлы лейкоцитті инфильтрация (182сур.). Некротикалық өзгерістер көбінесе ішектің қалың бөлігінде айқын байқалады. Зақымданған ішектің әр түрлі безді эпителийлерінде түрлі жұлдыз тәріздес және шартәріздес қосындылар болады.

Вирустың бөлінуі. Цитопатикалық әсерлері анық байқалатын вирусты, дақылды тіндер негізінде өсіру мүмкіндігі анықталды.

Биосынама. Күмән туатын кездерде вирусты иммунитеттері жоқ жаңа туған торайларға ауруды жұқтыру арқылы (контактты түрде немесе ауыз арқылы) диагнозды нақтылайды. Клиникалық белгілері пайда бола бастағаннан кейінгі кездерде вирусты барлық тіндерден табуға болады, бірақ әсіресе көп жиналатын бөлік бұл ішек-қарын жолының эпителийінде. Жараланған жануарларда вирус екі айға дейін сақталады.

87- сурет. Асқазанның кілегей қабатындағы көптеген қанталаулар

88- сурет. Соқыр ішек кілегейіндегі дифтериялық қатпақ

Бақылау сұрақтары:

1. Ауру қоздырушысы.
2. Айқын клиникалық белгілері.
3. Өлекседегі болатын өзгерістер.
4. Вирусты бөліп шығару әдісі.
5. Биосынама әдісі.

ИТТЕРДІҢ ЖҰҚПАЛЫ ГЕПАТИТІ
Hepatitis infectiosa canum

Диагноз клиникалық-эпизоотикалық деректер, патологиялық-анатомиялық өзгерістер және де кейбір зертханалық зерттеулер (Биосынама, РСК, РДП тері аллергиясын байқау және т.б) нәтижелерінен негізделген.

Аурудың қоздырушысы – аденовирустар тобына жататын мөлшері 80 ммк шамалас вирус.

Ауру үшін бауырдың дистрофикалық және қабынған өзгерістері және оның функцияларының бұзылуы тән, кейбір кездерде бұл белгілер сары аурудың белгілерімен қатар жүреді.

Жұқпалы гепатит негізінен иттер арасында және кейбір мамықты аңдар (түлкі, ақтүлкі) арасында таралады, спорадикалық немесе эпизоотиялық түрде, жануар басының 40-тан 80 %-ға дейінгі бөлігін басады. Ауруға мысықтар, күзендер және теңіз шошқалары әлсіз бейім болып келеді. Адам ауырған оқиғалар да байқалған. Аурудың таралуы басқа аурулармен «азғырылуы» мүмкін, әсіресе обамен, гельминтозбен және авитаминозбен. Табиғи жағдайларда асқынбаған ауру кезінде өлімнің деңгейі 10%-ға жетеді, ал асқынған кезде (мысалы обамен) 80%-ға дейін жетуі мүмкін. Аурудың өткір өтуінің кезінде күшіктер кенеттен өлуі мүмкін. Аурудың созылмалы түрі кезінде жануарлар ұзақ уақыт бойы вирустасымалдаушы бола алады. Осындай жануарлардан туылған күшіктер әдетте ауырады, бірақ анық байқалған белгілерсіз. Ауруды жеңген жануарларда мықты иммунитет қалыптасады.

Жасырын кезеңі 1-3 аптаға дейін созылады, ал тәжірибелі жұқтырған кезде 2-4 күн.

Клиникалық белгілері. Аурудың өткір өтуі кезінде – азықтан бас тарту, жәбірлік, құсу, кейбір кезде сатқақ, тонзиллит, дене температурасы 40-41 ◦С. Тұрақты типтегі қалтырау, лейкопениямен және эритроциттердің кенет шөгуімен қатар болады. Аурудың соңына қарай лейкоцитоз дамиды, кейбір жануарларда асептикалық аваскулезды кератит пайда болады.

Патологоанатомиялық өзгерістер. Бауыр үлкейген, көптеген қан құюлылары бар қанық сары түсті немесе қанық көк, кейбір кездерде фибриозды танулармен немесе ұйыған қанмен; өт қабының қабырғаларында қоймалжынданған ісіктер, айыр безінің жасұнығының гиперемиясы, ісігі және қоймалжынданған ісігі; шажырқайлық және мойындық лимфа түйіншіктерінің миндалині; ішастар қуысында күкіртті және қанды жиналулар; ішек қынаптануы.

Зертханалық тексерулер

Гистологиялық өзгерістер бауырда қатты байқалады. Аурудың өткір өтуінің кезеңінде – Каунсильмен денешіктеріне ұқсас келетін, жасушаларды дөңгелек эозинофильді боялған денешіктерге айналдыратын, паренхиманың ошақты немесе жаппай некрозы болады. Некроз ошақтары некробиоздың майлы зоналарымен қоршалған. Паренхиманың бөліктері Купфердің пролиферриланған жасушалары мен дөңгелек жасушаларға толы . Бас миында

энцефалит құбылысы: эндотелий пролиферациясы, интраадвентицилді муфтар, периваскулярлы ісік .

Басты диагностикалық белгі – бауыр жасушаларының ішінде ішкіядролық ірі қосулардың (Рубарто денешіктері) болуы, барлық органдардың ретикулярлық жасушаларында әсіресе көкбауыр, бүйрек пен лимфа түйінділерінде қан тамырларының эндотелийі. Бұл қосындылар боялғаннан кейін эозинофильді немесе бейтарап түске боялған болуы мүмкін. Қосындылардың табылуы жануарды сойып-жарғаннан кейін диагнозды тез арада қоюға мүмкіндік береді. Қанды зерттеу кезінде лейкопия мен жеделдетілген СОЭ-ны тағайындайды.

89- сурет. Гепатитпен ауыратын иттегі екі жақты кератит

90- сурет. Жансыздандыру арқылы көздің алдыңғы бөлігіне құрамында вирус бар материалды енгізу

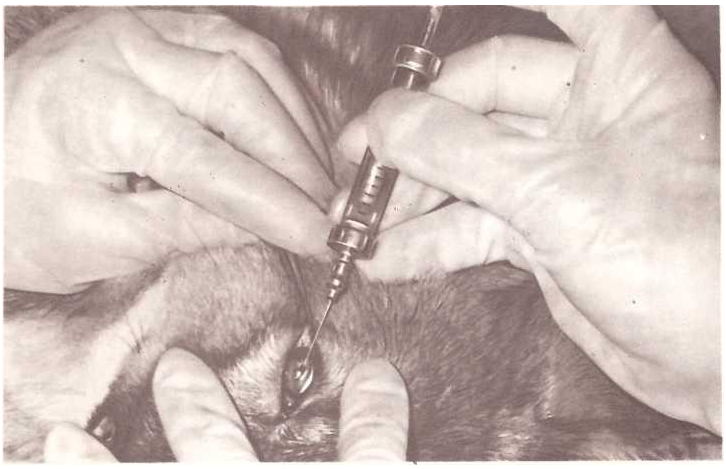

91- сурет. ДСР қоюдың түрлі әдістері





Бақылау сұрақтары:

1. Ауру қоздырушысы.
2. Айқын клиникалық белгілері.
3. Өлекседегі болатын өзгерістер.
4. Гепатит кезіндегі басты диагностикалық белгісі.
5. Биосынама әдісі.

ҮЙРЕКТІҢ ЖҰҚПАЛЫ (ВИРУСТЫ) ГЕПАТИТІ
Hepatitis infectiosa anatum

Диагноз клиникалық эпизоотикалық және патоанатомиялық деректерді талдау және кейбір зертханалық зерттеулердің нәтижелеріне негізделген(биоэссай, RN және т.б.)

Ауру қоздырушысы - бұл 30 ммк-ге жуық дөңгелек пішіндегі вирус.

Ауру - өткір жұқпалы, әдетте үйрекке 2-10 күнде әсер етсе, сирек жағдайда 20-30 күнде әсер етеді. Ересек құстар, әдетте, клиникалық белгілерін көрсетпей ауырады.

Аурудың қайнар көзі - бұл нәжіспен вирус шығаратын науқас және ауырған үйректер болып саналады. Ұрпақтардың жұмыртқалары да инфекция тасымалдаушылары болып табылады. Осы аурудың эпитоптары жұмыртқаны инкубациялау және үйрек үйрету кезінде жиі кездеседі. Әр түрлі топтардан шыққаннан кейін жас жануарлардың өлуі 5-10% -дан 90-100% дейін болуы мүмкін. Көбінесе бұл ауру аралас – паратифті түрде кездеседі.

Жасырын кезеңі 1-5, 10-12 тәулікке дейін созылады. Оның ұзақтығы вирустың вируленттілік дәрежесіне және жас күйіне байланысты. Төменгі жұмыртқалардан және әлсізден алынған үйректер, әдетте жылдам ауырып кетеді.

Клиникалық белгілері. Үйректер жемшөптен бас тартып, қанаттары төмендеп және бастары салбырап қалады. Көп ұзамай жүйке бұзылуының белгілері байқалады: үйректер өз тараптарына немесе арт жағына құлап, аяқтары созылып, бастары құлаған жағдайдан кейін бір-үш сағат өткен соң қаза болады. (197-сурет).

Патологиялық өзгерістерден бауырда патологиялық өзгерістер өте жиі кездеседі: ол әдетте көбейтіледі, толқынды консистенция орнатылып, жылдам үзілетін паренхима, сазды немесе сарғыш-очерлі түстің нәтижесінде қан кету көп болады(диффузиялық нүктеден); өт қабығы өт арқылы жұмсарады.

Зертханалық тексерулер

Бактериологиялық зерттеу бактериялық ауруды болдырмайды.

Міндетті түрде тауықтар мен үйректердің эмбриондарын 7-9 күнге немесе 12-13 күнге анализге қояды. Инфекциға арналған суспензияны бауырдан дайындап, көкбауыр мен мидың 1: 10 ерітіндісін физиологиялық түрде сұйылтып, оны пенициллинмен және стрептомицинмен 30 минут бойы 1 мл-де 1000 бірлігін есептеп алдын ала өңдейді. Содан кейін құс эмбриондары суспензиясының аллотикалық қуысына 0,1-0,2 мл дозасын енгізеді. Вирус болған жағдайда эмбрион 48-120 сағаттан кейін өледі. Ісіну кезінде организмде және эмбрионның басында ісік және қан кету, кейде сарғаю белгілері болады. Ең көп тән сипаттама(үйректер сияқты) бауырдағы өзгерістер болып табылады. Кейде өлімнің кеш мерзімінде эмбриондар қара қаныққан жасыл түске боялып некроздың ошақтары - «бауырдың әшекейі» болып қалыптасады.(198-сурет). Көк көкбауыр ұлғайып, бүйрек шірейді, жүрек бұлшық еті - пісірілген еттің түсіне айналады. Инфекциядан кейінгі бірінші күні өлген бауыр

эмбриондарында әдетте, шамалы өзгерісте не еш өзгеріссіз қалады делінген. Сондай-ақ, олар бірден-екі күндік үйрекке биопрепараттар қойып, өсімдіктен дайындап алынған гепатит пен паратифті қояды. Суспензия бұлшықетке, тері астына немесе мұрынға 1-3 мл мөлшерінде енгізіледі. Ауруды жұқтырған көптеген үйректер 48-72 сағаттан кейін гепатиттің клиникалық белгілерімен өледі. Мүрде(мәйіті) ашылғанда, табиғи өзгерістерден қайтыс болған үйректерде де осындай өзгерістер байқалады. Ретроспективті диагностикада тауық немесе үйрек эмбриондарын дамыту үшін бейтараптандыру реакциясы қолданылады. Реакцияның компоненттері: жұқтырған құстардан алынған сарысу және гепатиттердің уылдырық шашатын эпизоотикалық титрленген штаммы.

92- сурет. Вирусты гепатиттен өлген үйрек балапанының өлексесінің әдеттегі жатысы



93- сурет. Зақымдалған тауық эмбрионының бауырының өліеттенуі

Бақылау сұрақтары:

1. Ауру қоздырушысы.
2. Айқын клиникалық белгілері.
3. Өлекседегі болатын өзгерістер.
4. Аурудың жасырын кезеңі.
5. Биосынама әдісі.

ІРІ ҚАРА МАЛДЫҢ ТЕРІСІНІҢ ВИРУСТЫҚ ІСІГІ
Tuberosis virosa dermatica bovis

Диагноз клиникалық эпизоотикалық деректердің, патологиялық және гистологиялық өзгерістердің, сондай-ақ басқа да зертханалық зерттеулердің нәтижелері болып табылады (рН, биоассай).

Ауру қоздырушысы – вирус. Бұл аурудан үш вирус жиі оқшауланады: жетім-вирусы, аллергия және нитлинг. Олардың қайсысы аурудың негізгі қоздырғышы болып табылатындығы және екінші рет қайталануы туралы мәселе әлі шешілмеген. Зерттеушілердің басым бөлігі қой тері вирусының негізгі қоздырғышы, нитлингпен байланысты деп санайды. Жануарлар жұқтырғаннан кейін тазартылған вирус, әдетте, аурудың клиникалық белгілеріне немесе белгілі бір антиденелердің пайда болуына әкелмейді. Салыстырмалы түрде алатын болсақ кейбір африкалық елдерде малдың вирустық ісік кең түрде таралған. Ауру безгегі тән түйіндерінде қалыптасса - «түйіндер» шырышты қабығы және лимфа жүйесінің бұзылуымен сипатталады. Ауру әдетте барлық жастағы және тұқымдас жануарларды қамтитын энзоотикалық түрінде және хроникалық түрде кездеседі. Кейбір елдерде мал өлімі 4-тен 95% -ға дейін (әсіресе асқынулармен) барады. Ауру 4 аптадан асады, асқынулар болса ұзаққа созылады. Вирусты шығару, әсіресе, бұқа сперматозоидтары жақсарғаннан кейін екі ай бойы жалғасады. Бактерия микрофлорасы және басқа да вирустар асқыну нәтижесінен туындауы мүмкін.

Жасырын кезеңі 3-13 күнге дейін жалғасады.

Клиникалық белгілері. Аурудың басында көзден сұйықтық ағып, дене қызуы 40 градусқа дейін көтеріледі, азықтан бас тартып, жүруі нашарлайды, әлсізденгеннің нәтижесінде етпетінен жата береді, сіңір бездерінің нашарлауы, семіздік бездерінің нашарлауы, сүт бездерінің нашарлауы, типтік зақымдануды, тегіс беткеймен (диаметрі 0,5-7 см, биіктікте 0,5 см-ге дейін) тән белгілер қалыптастырылады, ол әдетте бүкіл денеге таралады; кейде ісіктер тек аяқтар мен іште пайда болады. Дененің кейбір бөліктерінде ісіктердің саны бірнеше жүзге дейін өзгеруі мүмкін. Кейбір жерлерде олардың тұтас массасы біріктіріледі. Кейде ісік терінің астына түседі және ол тексеру арқылы ғана анықталады.

Ісіктер пайда болғаннан кейін бірнеше сағат өтіп, эпидерма шеттерінің бойымен бөліне бастайды және ортасында 1-3 мм грануляциялық тіндердің ролигімен кесіліп, ортасында некротизирлік ұлпасы бар тән қуысы пайда болады. Ісіктердің пайда болғанынан бастап бір-үш апта өткенде, некротикалық мата 1-2 см-дегі штепсель түрінде алынуы мүмкін. Белгіленген бөртпелер қатаяды және бірнеше ай бойы бұл түрінде қалады. Аурудың асептикалық бағыты болған кезде қуысы тез түйіршікті тінмен толтырылып, сәл өзгерген түспен өседі. Терінің терең қабаттарында және тері астындағы безде қайталама инфекцияның нәтижесінде айналада қабыну пайда болады. Кейбір жануарларда кеуде тұсында, сыртқы жыныс мүшелерінде және аяқтарында ісінулер құрылады. Олар туберкулездің пайда болғанына дейін және кейін пайда болуы

мүмкін. Лимфа түйіндері, әсіресе, алдын ала жабысқақтар көбейеді. Жануарларда зардап шеккен аймақтардағы тері жарылып, жаңадан өсірілген қабатқа жол береді.

Ауыр жағдайларда ауырсыну ауыз қуысына, респираторлық және асқорыту тракттарына және кейбір ішкі ағзаларға әсер етеді. Олар жалпақ, дөңгелек, сары-сұр некротикалық бляшаларды құрайды, кейіннен шырышты жарақат алады. Ауыздан қалың, тұтқыр сілекей, мұрыннан құйылған иісі бар іріңді сілекей бөлінеді. Көздері шырышты болады да кепкен кезде көз айналасында қыртыстар пайда болады. Қабақтың үстінде эрозиялар мен жаралар пайда болады, кейде конъюнктивит байқалып, өзіндік немесе толық емес көрінуіне алып келуі мүмкін. Егер тыныс алу жолындағы жаралар қатерлі ісіктердің пайда болуымен қатар жүрсе, жануар тұншығудан өледі. Ісінудің нашарлауы (сүт безінің қалыптасуымен ісінуі) сүтімен ауыратын сиырларда сүт тығыз болып, қызғылт түске ие болып, тамшыларға ұшырайды, ал қыздырылған кезде ол гельге айналады.

Кейде ауру түрі анық емес клиникалық белгілермен кездеседі.

Патологоанатомиялық өзгерістер. Сипатталған түйіндер теріде де, бұлшық еттің беті мен етінің қалыңдығында да кездеседі; кейде зақымдар буындарға таралады. Лимфа түйіндері шырынды бөлікте болады. Висцеральды күйінде диаметрі 1 см-ге дейінгі қаныққан қан кетулер болады; кейде мұрын ішінен, көкбауыр, бауыр және руданың қабығында бірдей қан кету болуы мүмкін. Кейде шіріген өкпелерде түйіндер болады. Тұрақты үрдістердің мұрын ағымдары мен омента белгілері. Бүйректерде стаздың феномені капсуладағы кішкентай түйіндерін (2-3 мм) құрайды. Диффуздың қабыну белгілері, төменгі және пилорицалық жаралар, сондай-ақ іштің шырышты қабатындағы энтерит пен қан кету белгілері, көбінесе ішек ішектерінің белгілерінде болады.

Зертханалық тексерулер

Гистологиялық өзгерістер. Терінің попилярлық қабатының эпидермис пен үстіңгі қабат ядроларының пикнозымен кеңейтілген некроз, кариорексис және қан жасушаларының ыдырауы арқылы жүзее асады. Некроздың аудандарында, қалыңдату және гиперкатратозада, фибробласттардың, гистиоциттердің және лимфоциттердің ісінуі және инфильтраттары болады. Лимфа түйіндерінің, плазмалық жасушалардың, лимфоциттердің және эозинофилдердің периваскулярлық инфильтраттары, ал некроз жағдайында нейтрофил жүзеге асырылады.

Вирустың оқшауланыуы. Вирус тектік қорғандардан оқшауланады және лимфа түйіндерінің беті салыстырмалы түрде жүзеге асырылып, бұзаулар мен қойлардың бүйрек жасушаларын, тіндік мәдениетінің монослитерін өсірген кезде, сондай-ақ Медина мен Дербиде бұқа және қой мен қойдың эпителийінің түрленуін тексереді. Вирустың көбеюі цитопатикалық әсердің қалыптасуымен бірге жүреді және бұзауды қосқанда. Сынақ түтіктеріндегі бейтараптандыру реакциясында бұзаулардың бүйрек жасушаларынан оң нәтиже алғанын айтады және зерттеу материалында ірі қара малдарда туберкулез вирусының болғанын растайды (иммундық сарысуы бар вирустың және СРЕ дамуының кешігуі).

Эпизоотия вирусын дамытуға арналған тауықтың эмбриондарын жасау кезінде бұл ауру көбінесе сәтсіздікке ұшырайды.

Вирустың ерекшелігі, тіндік(ткань) мәдениетте өсірілген, биопроба ішкі инфекциядан кейін туберкулезден немесе ауру жануарлардың қан суспензиясынан кейін сезімтал бұзау немесе сиырлар арқылы расталуы мүмкін. Биопробаны ауруға сезімтал жануарларға қоюға болады: ешкі мен қой, қоян, гвиней-шошқа және жаңадан шыққан тышқандарға.

5-8 күн өткен соң, вирустың құрамын жараланған терілерге енгізгеннен кейін ешкінің сол жерінде қалыңдатқыш пайда болып, бірнеше күн өткен соң жоғалып кетеді. Қойларда реакция некротикалық процестермен жүреді.

4-6 күн өткеннен кейін қоянның сиреген терісіне енгізілген вирус, сондай-ақ қылшықтың пайда болуымен қатар жергілікті реакцияны тудырады.

Гвинея шошқасында, инфекциядан кейінгі 4-ші күні, ірі қара малдағы сияқты, тері ісінуі, зақымдануы және зақымдалған аймақтың орталық бөлігінің некрозы пайда болады. Дегенмен, вирустың өтуі кезінде вирус өзінің вируленттілік қасиетін айтарлықтай төмендетеді.

Жаңа туылған тышқандарда мидың вирус құрамына материалдарды енгізуі өте сезімталдыққа барады. Инфекцияның нәтижесінде, ереже бойынша, олар жылдам өлімге ұшырайды. Тышқандардың ақаулы миында тұрақсыз құбылыстар мен гиперкаратоздар табылған, омыртқаға ұқсас қабатта - деградациялық өзгерістер, ал кейбір жасушаларда эозинофилді инта-плазмалық қосындылар табылды. Вирус жұқтырған жерлерде және ауру малда пайда болатын жасушаларға өте ұқсас көп жасушалық алып клеткалардың болуы байқалады.

Вирус құрамындағы ішілік енгізуден кейін жануарларда антидене титрі артады. Ауру жануарлар қайтадан инфекциялық иммунитетке ие болады. Ол аллергиялық сынақ арқылы орналытуы мүмкін, оны арқадағы теріге енгізу арқылы 0,2 мл арнайы антиген-аллерген бугоризаның вирусынан (немесе қой сиырының вирусы) дайындайды. Бес күндік вирус құрамында қоянның тестілік жасушалары бұзылған және центрифугаланған, центрифугуль бір күн ішінде 56 градусқа дейін белсенді бола бермейді. Реакция 48 сағаттан кейін аллергенді қабылдау аймағында терінің ісінуі кезінде ескеріледі.

Бұл ауруды кейде қатерлі ісік, туберкулез, стрептотрицез, лимфангит, демодектикалық ауру, шөп жеудің түрлерінен, сондай-ақ кенелердің және жәндіктерінің соңғы шағуынан ажырату қажет.

Қатерлі ісікте түйіндердің шеттінде эпидермис қабыршақтанбайды және қысыммен қысылған кезде қан нүктесі пайда болады.

Туберкулездің тері түріндегі лимфа жолдары және беткі лимфа түйіндері ұлғайып, дене температурасында жоғарылатудан тыс тері астындағы түйіндер пайда болады.

Стрептритикалық аурудың қыртыстық зақымдануы симметриялы болып, негізінен омыртқада қалыптасады. Лимфангиттік тері астындағы түйіндер, жұмсақ, ашық шексіз; олардың қысымынан жасушалар шығарылады; жараның шеті біркелкі болмайды.

Демодектикалық тері қалың және қатты болған кезде, түйіндері дөңес және ірінді болады.

Қазба зақымдалуы (түйіндер, папула мен қожалар) өте сирек кездеседі, жиі еміздікте және уылдырықта пайда болады.

Осы аурулардың кейбір диагнозын белгілі бір әуедегі көздерді оқшаулау арқылы растауға болады.

Жәндіктердің шағуынан туындаған тінтуір әдетте арқа және теріде болып, вирустық туберкулез жағдайындағыдай, шеттерде емес, орталық бөлігінде болады.

93- сурет. Вирусты ісікті аурумен ауыратын сиырлардың өзіндік түйіндері

94- сурет. Плазмаішілік денешіктер. Микросурет х3750

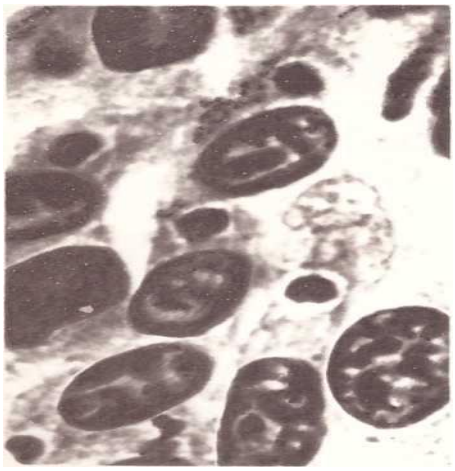

Бақылау сұрақтары:

1. Ауру қоздырушысы.
2. Айқын клиникалық белгілері.
3. Өлекседегі болатын өзгерістер.
4. Вирустық ісік ауруын ажыратып балау.
5. Биосынама әдісі.

ҚОЙЛАРДЫҢ КАТАРАЛЬДІ БЕЗГЕГІ
Febris catarrhalis ovium

Диагноз клиникалық және эпизоотиялық деректерді талдау негізінде, патоанатомиялық және гистологиялық өзгерістерді, сондай-ақ басқа зертханалық зерттеулердің бірқатар нәтижелерін жүргізеді. (РН, РСК, биоэссай).

Ауру қоздырушысы - 100-150 мкм болатын вирус, негізінен ауру жануарлардың мүшелерінде шоғырланады (сүйек кемігі, бауыр және т.б.).

Ауру безгегінің белгілері, мұрынның шырышты қабығы мен ауыздың және тілдің некроздық қабынуы. Патоген – өте патогенезді, бір түн ішінде екінші жануарларға жиі-жиі келіп түсетін жәндіктер - москит және губкалар болып табылады (206,207-сурет). Вирустың резервуары ешкі, жылқы және антилопа болуы мүмкін. Жануарлардың қанында вирус төрт ай бойы сақталады. Қоздырғыш өте тұрақты - қанды ыдырату кезінде оның өмір сүру уақыты екі жылға дейін сақталады. КСРО-да бұл ауру түрі болмады, бірақ оның жағдайы әртүрлі құрлықтағы бірқатар елдерде тіркелген. Ең жиі кездесетін катаральді безгек, ылғалды жылу бойымен және төмен орналасқан жерлерде жылдар бойы жүреді. Ол әдетте бір мезгілде дерлік бір-біріне жақын және 10-ға жуық фермада кездеседі, кем дегенде, қойдың 50% -ына дейін жетеді. Барлық жастағы қойлар вирусқа, әсіресе бір жасқа дейінгілері сезімтал болып келеді. Өлім-жітім 5-20% құрайды, жиі жағдайда 30-40% және одан жоғары (көбіне жас жануарлар арасында). Ірі қара мал ауруға сезімтал, бірақ ол әдетте оңайырақ түседі. Әдетте ауру контакт бойынша берілмейді.

Жасырын кезеңі 3-8 күнге жалғасады, сирек жайдайда 9-15 күнге; әдетте жасанды инфекциядан кейін 2-4 кунге дейін жалғасады.

Клиникалық белгілері. Аурудың басында - безгегі, ернінің бұлшық еттері үрленеді; мұрын шырыштысы гиперемиялы болып табылады; кейде көгереді; ерні, тістері, және беттері ісініп шіриді (208-сурет), бастың және тамақтың ісінуі кейде мойынға таралады. Тістердің (десна) эпителийі, ерні мен бет жағының ішкі беті мен тілінде жаралар пайда болады. Еріндерінің шеттерінен қан кетеді: қанның ізі сілекей аузында жиналып, еріндерінің шеттері мен бұрыштарында көбік пайда болады. Жануарлар үнемі еміздік қозғалыстар жасайды. Ауыз қуысы қатты зақымданған кезде, тілдегі қан кету көбіне некроз жасушасынан жасалады, содан кейін шіру процесі жүзеге асырылып, жағымсыз иіс пайда бола бастайды. Микрофлораның әсерінен грангрена түзілуі мүмкін.

Ісінген және қабынған тіл лас-көк немесе күлгін түске айналып, шеттерінде сары түсті дақ пайда болып, тістердің арасында жиі қалыптасады. Тыныс алу ауырлайды – минутына 100 қозғалысқа дейін. Мұрыннан шырышты іріннің ағуы, сондай-ақ пневмонияның белгілері байқалады. Диареямен қоса асқорытудың бұзылулары жиі кездеседі; нәжістері сұйық және жиі қан қоспасымен болады. Диарея және сары ауру, кейде кератитті жара ауруымен панофтальмиді болуы мүмкін.

Аузындағы зақымданулардың салдарынан кейбір жануарлардың тұяқтары ауырады, ісіктер бірінші орайда шынтақ пен тамырлар аймағында пайда болады, аралық қабаттағы тері гипермия, ал геморрагия шынтақ пен мүйіз бөлігінде болады, кейде қабыршақтанған мүйіз түсіп кетеді. Қойлардың қозғалысы қиынға соғады, олар ақсандайды, азықты тізеге отырып кейде жатып жейді; тез арықтайды. Бұлшық еттері дірілдеп судорог пайда болады; Жүндері құрғақ болады және оңай жұлынып, сынғыштанады (211-сурет); тері аралары қызыл және күлгін болады. Кейде буаз қойлардікі тоқтатылады. Жедел асқынулардан дерматитпен пен коронит байқалады. Қатты аурулар кезінде жануарлар 6-14 күн ішінде өледі.

Дене қызуының 42,5 градусқа дейін көтерілуінің басқа да диагностикалық құндылығы болмайды , ауызда елеулі зақымданулар пайда болғанға дейін әдетте ол қалыпты жағдай болуы тиіс. Қалпына келу баяу жүреді.

Патологоанатомиялық өзгерістер. Қан тамырлары мен қаңқалық бұлшықеттердің әсіресе, ауыз қуысының зақымдануы. Асқазан мен бауырдың, жүрек пен бүйректің тері мен шырышты қабығының гиперемиясы. Іріндікте қан кету, ішек, жіңішке ішекте, миокардта, эпикардияда, эндокардияда, тыныс алу жолдарында, қуықта, қуықтың шырышты қабатында аз болады. Тері жамылғысындағы «желатинді» аймақ, мойынында, иық жауырыны мен артқы жағында орналасқан. Ішкі қан қысымы, бұлшықеттердің және біріктірілген жасушалардың деградациясы, зақымдалған аймақтағы қан кетулер мен ісіктер кезінде болады. Көкбауыр аздап үлкейеді. Аймақтық лимфа түйіндері кейде күшейтіледі.

Зертханалық тексерулер.

Гистологиялық өзгерістер. Бұлшықет жасушасының амилоидтық деградациясы, бұлшықет талшық саркоплазмасының біркелкі емес болып ісінуі және созылуы, оларды бүлінуге әкеп соқтырады. Гиалинизация арқасында жоғалып тасталады. Пикноз сарколемасы кейде толық некрозға дейін жетеді. Бүйрек, бауыр және жүйке жүйесінің жасушаларында дегативті өзгерістер болады. Терідегі көптеген қан кетулер, негізінен шаш фолликулаларында болады. Шырышты және бұлшықет жасушасының эпителийі инфильтрленген; инфильрация әдетте, полиморфтық ядролармен және лимфоциттермен жүзеге асырылады.

Биосынама диагнозын күмән туындаған жағдайда анықтау үшін қолданады. Алғашқы клиникалық белгілер пайда болғаннан кейін, күдіктенген жануарлардан 5-10 мл қан алып, оны бір жасқа толған қойдың тамырына енгізеді. 7-9 күн өткеннен кейін, температура реакциясына қарамастан, екінші және үшінші рет қайталама жасайды. Егер үшінші рет жасалған қан айналым ауру қойдың белгілеріне ие болмаса, диагноз расталмайды.

Зертханалық жұмыста жануарларды алып қарасақ, жас егеуқұйрық, хомяктар және емізетін тышқандар блютондық вирусқа сезімтал болып келеді. Инфекциядан кейін тышқандардың милары ағарып, 3-5 күннен кейін энцефалит белгілерінен өледі. Мидың өлген жасушасында тышқанның вирусы өте жоғары радиацияда болады -6,7 -8,4 10 , 10.

Вирустың бөлінуі. Мидан басқасы, вирус көкбауыр мен лимфа түйіндерінде оқшауланыу мүмкін, бірақ олар әлдеқайда аз. Жұқтырылған вирусты дамып келе жатқан тауық эмориясынан оңай байқауға болады, бірақ оларды иммуногенді бойынша өсіру, белсенділікті сақтау кезінде оның вирулентті лік қасиеттерінің төмендеуіне әкеледі. Әдетте эмбриондар алғашқы жолдарда жұқтырылған соң 5-6 күннен кейін, ал кейіннен - 2-4 күн ішінде өледі. Жиі жағдайда, 8-күндік эмриондарды жұқтырғаннан кейін, вирусты бөліп алуға немесе хораллантикалық мембранада 0,2 мл мөлшерінде алуға болады. Алғашқы кезеңде личтың инкубациялық температурасы 35 градус, содан кейін 32 градус болады. Жұқтырған эмбриондарда гистологиялық зерттеулер бойынша, бұлшықеттер мен бауырдың күшті пролиферативтік-деградациялық өзгерістерін, бүйректе және жүйке жүйесінің жасушаларында көрсетеді. Ұрықтағы вирустың титрі де жоғары және -8 -9 10 - 10 жетеді.

Вирус Хела жасушалар клеткаларында да өсіріледі, қозылардың бүйрек эпителиясы, хомяктар, маймылдар, ірі қара мал мен тұқым эмбрионының фибробластары қозының сарысу қосындысымен жүзеге асырылады. Вирустың өсуі, әдетте, цитопатикалық әсердің 2-3-ші күнінде пайда болады .

Серологиялық зерттеулер. Ауру жануарлардың сарысуын вируспен бірге енгізген кезде және тауық эмбриондары вирустың әсерінен бейтараптандырылады. Иммундық сарысуды алу үшін ауру жануарлардан қан алып, немесе 21 күн өтіп жазылғаннан кейін немесе гипериммунды жануардан алған дұрыс. Вируспен араласқан сарысу, бір сағат бойы инъекциядан шығарылады.

Реакцияны қолдану мүмкіндігі, бұл аурудың толықтырылуын анықтау әлі күнге дейін зерттелуде.

95- сурет. Anopheles

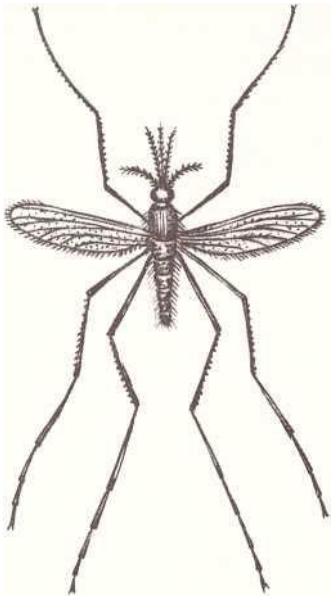

96- сурет. Ауру қойдың ісінген еріндері мен жақтары

Бақылау сұрақтары:

1. Ауру қоздырушысы.
2. Айқын клиникалық белгілері.
3. Өлекседегі болатын өзгерістер.
4. Серологиялық реакциялар.
5. Биосынама әдісі.

ЖЫЛҚЫЛАР ОБАСЫ (АФРИКАЛЫҚ)
Pestis equorum(africana)

Диагноз клиникалық-эпизоотикалық деректер, патологиялық-анатомиялық өзгерістер және де зертханалық зерттеулер нәтижелерінен негізделген.

Ауру қоздырушысы - арборвирустар тобына жататын, мөлшері 60 ммк шамалас, сфера пішіндес вирус. Вирус қанның, экссудаттар, ұлпалық сұйықтықтар мен ішкі мүшелер, сонымен қатар несеп пен ауру жануардың сүтінің құрамында, және оба ауруынан өлген жануардың ұрығының қанының құрамында болады. Оның антигендік байланыстағы көптеген нұсқалары бар, бірақ олардың арасындағы антигендік құрылымдар бір-бірінен қатты ажыратылмайды.

Ауру негізінен жылқыларға қатты әсер етеді, қашырлар, зебралар жануарлардың мүшелері мен еттерін жеген иттер де осы аурумен ауыруы мүмкін. Оба өткір немесе сәл өткір болып өтеді. *Culicoides* тұқымына жататын қанішетін жәндіктер есекқұрттармен (216 сур.) таралады. Эпизоотиялар маусымдық болып келеді, жылы жаңбырлы жыл мезгілі кезінде басталып, салқын түскен кездермен аяқталады.

Жасырын кезең 3-17 күнге созылады.

Клиникалық белгілері. Аурудың өткір өтіуінің кезеңінде қызбамен, жөтелмен, тыныс жетіспеушілік және ауыздан көбік ағумен бірге өтетін, өкпелердің зақымдануы басым болады («өкпелі» ауру формасы). Сәл өткір аурудың өту кезеңіне қызбамен қатар, шырышты қабықтың көгеруі, көз қабығының, көзүсті ойдымының, ерін, бет, жақаралық кеңістік, сонымен бірге мойын мен іштің етек жағының ісуімен сипатталатың жүректің зақымдануы тән (жүректік ауру формасы). Алайда көп жағдайларда ауру «аралас» формада өтеді. Бұл кезеңде екі форманың да клиникалық ауру белгілері байқалады.

Патологоанатомиялық өзгерістер. Өкпелік форма кезінде - өкпенің ісінуі мен гидроторакс; жүректік форма кезінде - тері шелісінде және бастың бұлшықаралық тіндіктерінде (ерін, көз қабығы, көзүсті ойдымы, жақаралық кеңістік) мойын, кеудеасты мен іште, костальды плевраның күкіртті қабығы іш пен диафрагмадағы лимонды-сары түсті қоймалжың ісік пен; кеуде мен іш қуысының және жүрек қабының ісіну сұйықтығымен сипатталды.

Ауруға кеңірдек тарамы мен кеңірдектің өзінде көбікті заттың жиналуымен сипатталатын өкпенің әсіресе жоғарғы қатараралық және қатарлық ісіктері тән; эпикардтың астындағы – жүрек көктамырлары мен жүрекке қан апарушы қан тамырларының ісінуі; эндокардтың астында - жүректегі қан жол тегі мен қылтамырлар орналасқан бұлшықеттердің ісінуі; 1,5 см дейін жететін асқазанның күкіртті қабығының ісіктері тән болып келеді. Ішек шырышында дақты қан құйылулар әрі ісіктер; шырыштың өткір бүкпелері мен солитарлы фолликулдардың ісінуімен сипатталатын аш ішектің күкіртті қабығының толық ісінуі (220-222 сур.). Ішек шырышының және күкіртті қабығында аз санды дақты қан құйылымдар болады; лимфа түйіншілерінің

бөртуі мен ісінуі болады. Бауыр тығыз әрі сұр реңді қара-қоңыр түсті болып келеді. Көкбаурдың көлемі өзгермейді. Бүйректе нүктелі қан құйылымдармен бірге болатын өткір қабынулар болады. Жұлын мен бас миының ісіктері.

Зертханалық зерттеулер

Биосынама. Диагнозды дәлелдеу үшін 30-35 күндік ақ тышқандардың миларына дене температурасы жоғары ауру жылқының қаның жұқтырады. Олардың Жасырын кезеңі 10-21 күнге дейін созылады. Ауру жұққан тышқандар үрпиген, бүкірейген әрі бұғаулы болып қалады,сыртқы тітіркендіргіштерге ешқандай әсерлері болмайды, өте жиі тышқандар шеңбер бойымен айнала қозғалады (223 сур.) Одан кейін шала салдану мен сал ауруы басталады. Бұл ауруға бала тышқандар аса сезімтал болып келеді. Олардың миларын ауруды жұқтырғаннан кейінгі Жасырын кезең 3-5 күнге дейін созылады.

Серологиялық реакциялармен де диагнозды дәлелдеуге болады.

Комплементты байланыстыру реакциясы. Антигенді Казалсо әдісі бойынша 3-6 күндің тышқандардың миларынан дайындайды. Айрықша гипериммунды сарысуларды теңіз шошқаларынан алады. Барлық қажетті өсірулерді вероналды буферде дайындайды. Бірақ бұл реакция типоспецификалық болып табылмайды, сондақтан да вирустардың түрлерінің антигендік дифференциясы мүмкін емес.

Бейтараптандыру реакциясы. Ауру жылқының антигендік-патологиялық ақпаратын ақ тышқандардың миларына енгіздіреді. Патологиялық ақпаратты өндеуге арналған айрықша гипериммунды сарысуларды жылқылардан, жабайы қояндардан және саскүзендерден алады. Реакцияны көптік мақұлдаған әдіс бойнша өткізеді.

Гемагглютинация мен гемагглютинацияның тежелуінің реакциясы. Антигенді вирулентті ақпаратпен жұқтырылған протамин-сульфатпен өнделген, сахарозды-ацетондық экстрареакция нәтижесінде алынған вирулентті ақпаратпен жұқтырылған бала-тышқандардың миларынан дайындайды. Оң нәтижені тек 37◦С температурасында бір-екі сағаттық ұсталымда болған рН 6,4; эритроциттік жүзгіні 0,5% болатын жылқылардың эритроциттерінен алады. Гемагглютинация мен гемагглютинацияның тежелуінің реакциясын 4◦С өткізеді. Сарысуларды ацетондық экстрареакция әдісімен өндейді.

Агарлы гелдегі диффузиоздық приципитация реакциясы. Антиген ретінде өлген жылқының физиологиялық ерітіндідегі көкбауырының жүзгінің пайдаланады. Айрықша гипериммунды сарысуларды жабайы қояндардан алады.

97- сурет. Жылқы обасының вириондары

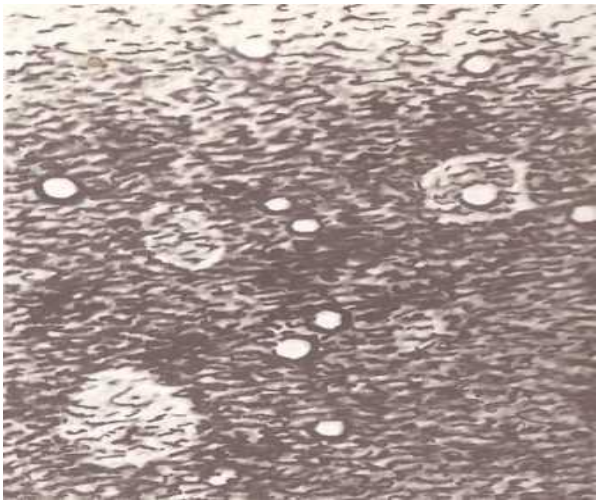

98- сурет. Ауру жылқы – обаның жүректік түрі

Бақылау сұрақтары:

1. Ауру қоздырушысы.
2. Айқын клиникалық белгілері.
3. Өлекседегі болатын өзгерістер.
4. Серологиялық реакциялар.
5. Биосынама әдісі.

ЖҰҚПАЛЫ ПЕРИПНЕВМОНИЯ (ПЛЕВРОПНЕВМАНИЯ) ЕШКІЛЕРДІҢ ИППК-СЫ

Peripneumonia (pleuropneumonia) infectiosa caprarum

Балау клиникалық-эпизоотикалық және патологоанатомиялық анализдерінің деректері мен РСК нәтижелері мен биосынама негізінде қойылады.

Ауру қоздырушысы. Бұл туралы ортақ көзқарас әлі де жоқ. Кейбір авторлар оны сүзгіленетін вирустар қатарына жатқызса, басқаларының ойынша бұл ірі қараның перипневмониясын қоздырушыға жақын полиморфты микроб.

Ауру жұқпалы және әдетте өткір болып келеді. Оған өкпе мен өкпеқаптың ісінулері және өкпенің ішінде пайда болған қапшықтанған ошақтар тән. Негізінен үш жасқа дейінгі ешкілерге жұғады, бала-ешкілер бұл аурумен өте сирек ауырады.

Ауруды негізгі таратушылар бұл – инфекцияны тасымалдаушы ауру және ауырып болған жануарлар. Жануарлар негізінен аэрогендік жолмен ауруды қабылдайды. Олқылы тамақтандыру мен қолайсыз климаттық жағдайлар ауруға ағзаны әлсіретуге септігін тигізеді, әсіресе қыста және ерте көктем кезінде.

Жасырын кезеңі 5-20 күнге дейін созылады (жиі 7-9 күн созылады).

Клиникалық белгілер әдетте өте тез дамиды. Ауру жануарлардың тәбеті төмендейді, олар отарларынан қалып қойып, бастарын салбыратып бүкірейіп тұрады. Дене температурасы 41-42◦С дейін көтеріледі. Ылғалды жөтел пайда болады және ол аурудың 2-3-ші күні күшейеді. Қабырға аралық кеңістікке басқанға жануарлар ауырсынады. Жөтелмен бірге мұрыннан сірлі сұйықтық бөліне бастайды, ол 4-5 күннен кейін сірлі-ірінге айналып, тұтқыр болып үстінгі ерінде қатып, тығыз қабық құрылады. Тыныс алу бронхальды болады, жануардың тыныс алуы қиындайды. Өкпенің ішіннен қырылдау, ал өкпеқаптың қажалу шуы естлідеі, жараланған өкпе тыңдалмайды, перкуссия арқылы қабынған жерлерді анықтайды. Ауруға шалдыққан ешкілер іш тастайды. Клиникалық белгілері байқалғаннан кейінгі 7-8 күні (кейбір кездерде 4-5 күні) жануарлар әдетте өледі. Өлімнің алдында олар қатты шөлдеп, мойындарын созып жатады. Тірі қалған ешкілер, өте баяу жазылады, ауру созылмалы қалыпқа айналады, бұл кезде клиникалық белгілер әлсіз байқалады. Дене температурасы қалыптыға дейін түседі, тәбет қалыпқа келеді, кейбір кездерде жөтел болады. Бірақ толық жазылу ұзақ уақыттан кейін келеді және осы уақыт аралығында жануар инфекцияны таратушы болып табылады.

Патологоанатомиялық өзгерістер. Кеуде қуысында бұлдыр сабан-сары түсті жалқық, кейбір кезде қызыл реңі бар. Өкпенің жараланған бөліктері тығыздалады, жиі кездерде бір бөліктің толық гипатизациясы кезінде, екіншісі ішінара ғана жараланған болады (239 сур.). Гепатизацияланған бөліктерне қима кезінде «мәрмәр» түр тән, оның түсі гепатизацияның әр түрлі сатыларына байланысты – сұрдаң қызыл түске дейін . Созылмалы процесс кезінде қапшықтанған сары түсті некротикалық ошақтар жиі табылады. Кейбір

кездерде олар дәнекер тінмен өскен болады. Костальды және өкпелі өкпеқаптарының арасында – дінекер тін байланыстар. Плеврит кезінде плевраның үстінде борпылдақ, лимфалармен сіңген, жеңіл жұлынатын қабықшасы бар фибриоздық танулар болады. Бронхиальды және көкірекаралық лимфалық түйіршіктер бірнеше есе ұлғаяды, қима кезінде шырынды, көптеген ұсақ қан құйымдары бар болады. Көкбауыр үлкейген. Қима кезіндегі түсі күңгірт қызыл. Бауыр үлкейген және жолақты қан құймалармен өтілген. Өт қабы созылған әрі өтке толы. Бүйректердің көлемі ұлғайған капсулалардың астында жолақты қан құймалары бар.

Зертханалық зерттеулер

Серологиялық зерттеулер. Созылмалы ауру кезінде қан сарысуын комплементты байланыстыру реакциясымен зерттейді. Антигенді өкпеқап жалқығынан дайындайды. Жиналған лимфаларды дистилденген суда 1:2 ден 1:20 дейінгі қатынасына дейін араластырады. Тоңазытқышта 24 сағат ұсталынған араласқан суспензияларды, сулы жылытқышта 10-15 минут уақыттай немесе қысым түсірмей автоклавта жылытады, содан кейін оны қағаз сүлгіден өткізеді. Антигенді 8,5%-дық NaCl (1:10) ерітіндісімен тұрақтандырады, карбондалдырады (антигеннің тоғыз бөлігіне 5%-дық физиологиялық ерітіндіге негізделген кристалды карбон қышқылының бір бөлігі), содан кейін ауру ешкілердің оң сарысуымен титрлейді.

Комлементты байланыстыру реакциясының компоненттері мен жасалуының сызбасы:

1. Алдын ала жылытқыш суда 56-57 ◦С 30 минут бойы әсерсіздендірілген (1:5 және 1:10 физиологиялық ерітіндімен араласқан) сыналатын сарысу, 0,5 мл.
2. Антиген (жұмысқа қалыпты титрдегі) 0,5 мл.
3. Теңіз шошқасының комплементы (жұмысқа қалыпты титрде) 0,5 мл. Комлементтердің байланысуы 15 минут бойы 37-38◦С температурада жылытқыш суда.
4. Гемолитикалық сарысу (жұмысқа қалыпты титрде) 0,5 мл.
5. Қойдың жуылған 3%-дық эритроциттері, 0,5 мл. 36-37◦С температурасындағы 20 минуттік жылытқыш су.

Тексерулер: антигенмен және антигенсіз әдейіленген оң және теріс сарысулармен, қойлардың эритроциттерімен және физиологиялық ерітіндімен.

Ең көп қоздырғыштар өкпелердің жараланған бөліктерінде және кеуде қуысындағы лимфалық түйіншіктерде анықталған, әдетте клиникалық белгілердің пайда болуынан кейінгі 4-7 күндері дене температурасы 41◦С-тан жоғары көтеріледі.

Диагнозды нақтылау үшін биосынама қояды. Үш ешкіні бірнеше қабат тазартылған матадан сүзілген 1:10 қатынасындағы физиологиялық ерітіндімен араласқан өкпеқап жалқығымен (мөлшері 5мл.) немесе өкпенің жараланған бөліктерінен алынған суспензиялармен кеңірдекке жаралайды. Зерттеліп жатқан ақпаратта басқа патогендік микрофлора болмау қажет. Қоздырушының болуы 2-7 күннен кейін клиникалық сипатты белгілердің болуынан кейін

дәлелденеді, әдетте жараланған жануарлар 4-15 күннен кейін өледі. Өлген жануарлардың денелерін сойып, оларға паталогоанатомиялық және бактериялогиялық зерттеулер жүргізеді.

Ешкілердің инфекциялық плевропневмониясын геморрагиялық септицемиядан және инфекциялық агалактиядан ажырата білу қажет.

Гемсептицемия кезінде өліктен алынған патологиялық ақпараттан бактериологиялық зерттеулер негізінде пастереллалар анықталады.

Агалактия жоғарытаулы аудандарда кездеседі, ол тек ешкілерді емес сонымен қатар қойларды да жаралайды. Сонымен қатар ол инфекциялық плевропневмания ауруы бәсендеген кезде, яғни көктемде және жаз кездерінде болады. Агалактия кезінде жануарлардыі сүт бездері және көздері жарақаттанады, өкпелері салыстырмал түрде аз жарақатқа ұшырайды.

99- сурет. Ауру қоздырушысының даму сызбасы: а-алғашқы бөлім, б-сфера, в-қысқа жіп, г-сегменттер түзілу, д-жіптердің түзілуі, е-өзекшелі денешіктер, ж-ары қарай денешіктердің дамуы, з-бос гранулалар, I-ұсақ денешіктер, II-сфероидтар, III-биполярлық өсінділер, IV-барабан таяқшалары пішіндес сфероидтар, V – жіпшелер түзілу, VI -жіпшелердің тарамдалуы, VII-тармақ ішіндегі күшейтілген протоплазмалар, VIII-сфероидтан бөлініп шыққан бөлік

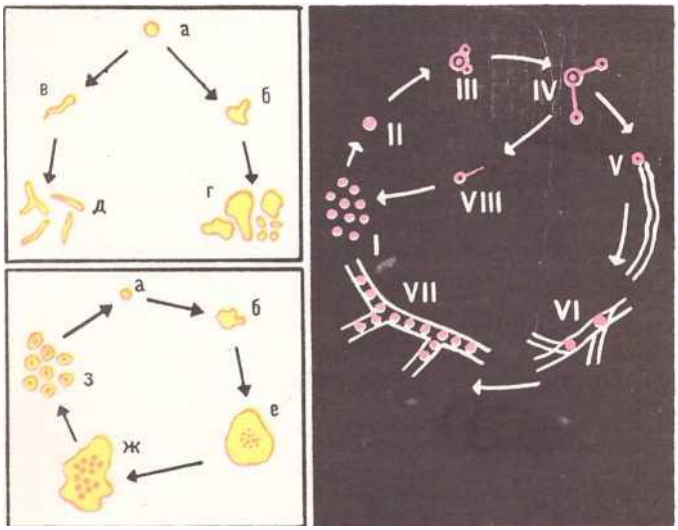

100- сурет. Ауру сиырдың өкпесінің кесіндісі

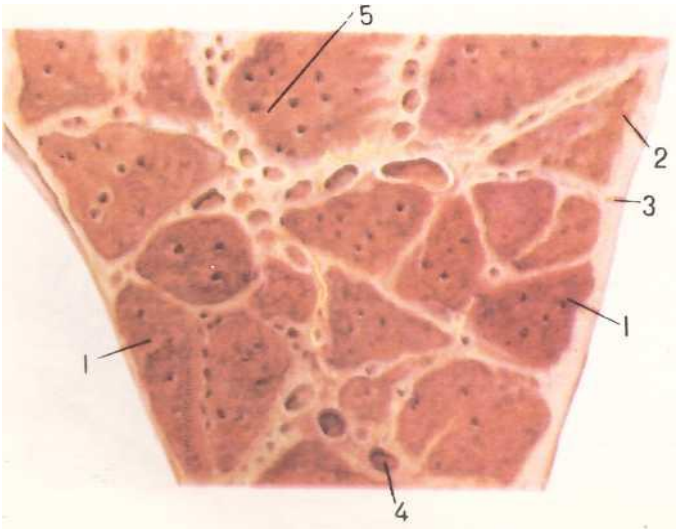

Бақылау сұрақтары:

1. Ауру қоздырушысы.
2. Айқын клиникалық белгілері.
3. Өлекседегі болатын өзгерістер.
4. Серологиялық реакциялар.
5. Биосынама әдісі.

ШОШҚАЛАРДЫҢ ИНФЕКЦИЯЛЫҚ АТРОФИЯЛЫҚ РИНИТІ
Rhinitis infectiosa atrhrophica suum

Балау клиникалық-эпизоотикалық және патологоанатомиялық деректердің талдауы, сонымен қатар кейбір зертханалық зерттеу нәтижелерінен негізделген.

Ауру қоздырушысы әлі де нақты анықталмаған. Мүмкін бұл шамасы мөлшері 500 ммк болатын (сүзгілеу нәтижелері бойынша) цитомегаликалық болуы мүмкін. Аурудың аралас бактериялық және вирустық пайда болуының мүмкіншідігн де естен шығармау қажет.

Ауру созылмалы болып келеді және негізінен күзде және қыста туған жас төлдерді (кейбір кезде 40%-ға дейін). Негізінен тамшылық жұқпа ретінде таралады. Малдарды күту мен азықтандырудың төмен жағдайы, мал өсіру ережелерінің сақталмауы аурудың пайда болуы мен оның тез таралуына әкеп соқтырады.

Жасырын кезеңі 2-14 күнге дейін созылады.

Клиникалық белгілер. Кезеңдік жаппай түшкірік (әсіресе қыс мезгілінде), мұрыннан сұр, ірінді судың ағуы, кейбір кезде (әсіресе жазда) ұзақ әрі біржақты қан ағулармен асқынуы. Дене температурасы кейбір жағдайларда 41,5◦С дейін көтеріледі. Бір-екі айлық торайлардың бойы тоқтайды, бет сүйектерінің жетілуі оларда тежеледі, бұл тістестірудің бұзылуынан байқалады. Кейбір үш-төрт айлық торайлардың жақтары жұмылғанның өзінде тілдері көрініп тұратындай ауыздары ашық болады (264 сур.). Ауру малдардың танау тесіктері тартылып тұрады, тұмсықтарының артындағы терісі көлденең бүрмелерге жиналып қалады, мұрының жұмсақ бөліктерінде абцесс болуы мүмкін, кейбір кезде тісжегі байқалады. Мұрынның екіжақты зақымдануының кезінде «итаршылылық», біржақты зақымдануы кезінде «қисықтұмсықтық» дамиды.

Ринит кезінде сонымен қатар созылмалы жасағушылық пен көз айналасында «көзілдірік» тәріздес кеуіп қалған қабықтарды пайда болдыратын жас бездерінің зақымдануы болады. Шамамен ауру торайлардың жартысынжа жөтел болады және өкпеде ұсақ- және ірі көпіршікті қырылдаулар естіледі (бронхопневмонияның белгілері).

Кейбір жануарларда (шамамен 15 %) отит пайда болады. Оларға бастың қисаюы мен сырқаған құлақтың жалбырауы тән.

Кейбір кезде ауырып қалған торайлардың миы зақымданады. Бұл зақымданулар Ауески ауруын еске түсіретін жүйкелік ұстамалармен бейнеленеді, яғни торайлар шеңбер бойлап жүреді, жиі құлап, арқаларынан аунайды. Бұл ұстамалар 5-6 сағатқа дейін созылады. Кейбір кездерде ауру клиникалық белгілердің анық көрінісісіз өтеді.

Шамамен мұрын қуысының атрофиясы бар жарты жануарларда «итаршышылық» пен «қисықтұмсықтық» қатты байқалмайды, сондықтан да ауру бар деп есептелетін жануарлардың мұрын қуыстарын мұқият тексеру қажет.

Аурудың бас кезінде торайлардың қан формуласы өзгеріске ұшырайды. Елеусіз лимфоцитоз сол жақ жылжумен болатын нейтрофилезбен, лимфопение мен анэозинофилиямен ауысады. Минералдық алмасу шұғыл байқалады - фосфордың жетіспеушілігі болады және кальцийдің фосфорға қатынасы өзгереді.

Патологоанатомиялық өзгерістер. Жаңа өлген жануарладрың денесін ашып қараған кезде гиперамия мен сұр-қоймалжын немесе сұр-ірінді қоймалжын сұйықтықпен қапталған мұрынның шырышты қабығының ісінуі мен гиперемия анықталады. Егер жануар аурудың 25-35 күндерінің ішінде өлсе немесе өлтірілсе шырышты қабықтың астында қанды ісіктер байқалады.

Көңіл аударарлық диагностикалық белгі бұл – құрсақтық мұрын қуыстарының шеттерінің жұқаруы мен жұмсаруы, кейбір кездерде торлы сүйектердің және бұйралы қабыршақтың толық атрофиясы (267, 268 сур.); жоғарғы жақ сүйектері мен тістерінің толық атрофиясы; бет сүйектерінің зақымдануы (269, 270 сур.). Кеуде қуысын сою кезінде шамамен жануарлардың жартысында қабынба, ірінді-қабынба немесе ірінді-некротикалық ошақтық немесе ұйыма не болмаса фибриозды плеврит пен перикардитпен асқынған абсцедирланған бронхпневомонияның белгілері анықталады.

Зертханалық зерттеулер.

Гемотоксилин мен эозинмен боялған мұрынның шырышты қабығының жүйелік кесулерінің гистологиялық зерттеулері цитомегаликалық элементтерді анықтайды, ол дегеніміз – 3-4 есе ұлғайған эпитеальды жасушалар безі мен ағу жолдары, олардың ядросы немесе кей кезде плазмасында құрамында 250 ммк шамалас түйіршіктерден тұратын базофильду қосулар болады (271 сур.). Базофильді ішкіядролық қосуларды сонымен қатар Е.И.Туревич, В.Е.Пигаревский, Золтов-Блиновтардың модификацияларымен жасалған препаратты бояу Манна әдісімен де анықтауға болады.

Аурудың бастапқы уақытында эпитеальды жасушалардың зақымдануы айналасындағы ұлпалардың аса байқалмайтын жасушалы реакциясымен өтеді. Содан кейін респираторлы эпителийдің гиперплазиясы мен өткір қабынба ісінуінің белгілері болып табылатын мононуклеарлық жасушалық инфильтраттары пайда болады .

Ішкіөзекшелі қосулар негізінен 21-45 күндік ауру торайлардан табылады (әсіресе 21-күндік торайлар – 76,2%), 60-90 күн жастағы торайларда косулар саны аз, үлкен жануарларда бұл мүлде байқалмайды. Жасушалардыг цитомегаликалық зақымдануларын мұрынның шырышты қабығының көктамырларында, сілекей бездері, өкпе альвеолі мен бүйректердің түзі каналдарынан табуға болады. Кейбір кездерде шошқалардың атрофиялық рениті цитомегаликалық қосулардың пада болуынсыз да өтеді.

Диагнозды дәлелдеу үшін 8-10 күндік торайларды физиологиялық ерітіндіде дайындалған ауру жануардың мұрынының шырышты қабығының жас қырнамасынан дайындалған супспензиямен мұрын арқылы ауру жұқтырып биосынама қояды.

Жұқтыру нәтижесінде жануардың кейбіреулерінде мұрын қуысының атрофиясы пайда болуы мүмкін.

101- сурет. 2-айлық торайдың дәм сезу қабілетінің жойылуы

102- сурет. Сау шошқаның бассүйегі

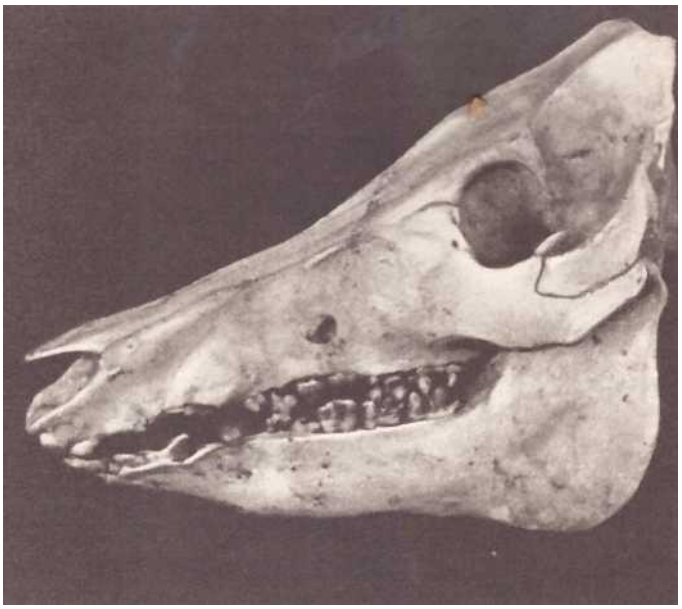

103- сурет. Жұқпалы атрофиялы ринитте бассүйектің өзгеруі

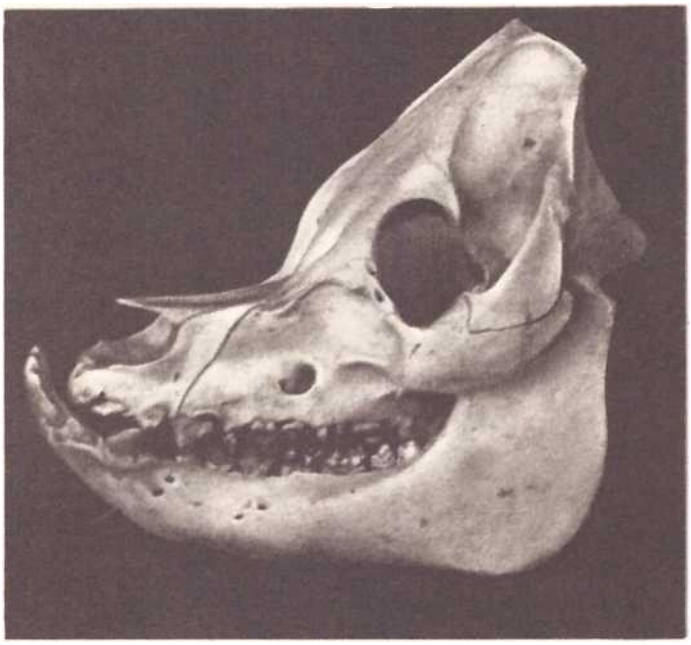

Бақылау сұрақтары:

1. Ауру қоздырушысы.
2. Айқын клиникалық белгілері.
3. Өлекседегі болатын өзгерістер.
4. Серологиялық реакциялар.
5. Биосынама әдісі.

ЖАНУАРЛАР ЛЕЙКОЗДАРЫ (ЛЕЙКЕМИЯ, ГЕМОБЛАСТОЗДАР)
Leukoses (Leukaemia, Hämoblastosen)

Лейкоз – қан түзуші ұлпаның тек қан түзуші ағзаларда ғана емес, сонымен қатар дәнекер ұлпасы бар барлық ағзаларға жайылуымен сипатталатын жүйелі ісікті ауру. Ауру негізінде – дәнекер ұлпаның белсенді бөліктерінің (ретикулярлы, адвентициальды, эндотелиальды және т.б.) өркендеуші генерализацияланған пролиферация және метаплазия жатыр. Ретикулярлы элементтердің гиперплатикалық процесстерінің қандай бағытта жетілуіне байланысты лейкоздың келесі түрлері ажыратылады: мүше стромасының гиперплазиясымен сипатталатын ретикуло-эндотеальды (ретикуло-эндотелиоз, ретикулоз); лимфа түйіндерінде, талақта және т.б. мүшелерде лимфоид ұлпасының жайылып өсетін лимфоидты (лимфаденоз, лимфобластоз); жұлында миелин ұлпасының шамадан тыс пролиферациясымен сипатталатын миелоидты (миелоз). Егер қан түзуші және басқа да ағзаларда бейтарап жасушалары (гемоцитобласттар) жайылса, онда ондай лейкоздыгемоцитобластты (гемацитобластоз) деп атайды. Эритроидты лейкоз кезінде эритроцит жасушаларының гиперплазиясы байқалады.

Лейкоз кезінде жиі перифириялық қанда жетілмеген лейкоциттердің үлкен мөлшері табылады, сол үшін ауру лейкемия (аққандылық) деп аталып кетті. Кейде лейкоз кезінде қанның сапалық құрамы өзгермейді. Сондықтан гематолитикалық жағынан лейкоздың барлық типтерін 2 бөледі: лейкемиялық лейкоз – қанның 1 мм^3 ондаған не мыңдаған лейкоциттер; алейкемиялық – қалыпты жағдайға жақын лейкоциттер санымен сипатталады.

Адам мен жануарлар ісікті ауруларының этиологиясы мен патогенезі әлі толық зерттелмеген. Ағзаға әр түрлі химиялық канцерогенді заттардың, ионизирленген радиация әсері, гормональды бұзылыстар, ісіктік вирустар ісіктік ұлпалардың пайда болуына әсер етеді деп саналады. Генетикалық фаторлардың этиологиялық ролі есепке алынады. Онкологтардың қайшылықтары келтірілген зиянды агенттердің мазмұнын сипаттау барысында пайда болады.

Полиэтиологиялық теориясын жақтаушылар жеке зиянды фактормен этиологиялық монополияны негіздемейді. Олардың айтуы бойынша, вирус мүмкін канцерогендердің тек біреуі ғана болып табылады. Көптеген онкологтар вирустық теорияны жақтайды, ісіктердің жалғыз әмбебап арнайы этиологиялық «агенті» вирус, ал қалған химиялық, физикалық, биологиялық текті факторлар тек қана вирустың әсеріне қолайлы жағдай жасайды деп санайды. Осы теория цитологиялық, вирусологиялық, биохимиялық және генетикалық зерттеу әдістермен алынған үлкен фактті материалда негізделген. Құстар мен кейбір сүтқоректілердің ісіктерінің жеке түрлері бір ағзадан екінші ағзаға неоплазмалардан жасушасыз фильтратпен берілетіні экспериментальды түрде дәледенген. Электроноскопиялық зерттелер арқылы вирус текті бөлшектер фильтратта да, ісік ұлпасында да табылған; ісік жасушаларының антигенді ерекшеліктері анықталған. Жануар ағзасына жасушасыз материалды

енгізгеннен кейін антиденелер пайд болады. Алайда қазіргі уақытқа дейін ісік вирустарының табиғаты жөнінде мәлімен жоқ. Вирустық теорияның жақтаушылары айтуы бойынша ісік вирустары сау жасушаларды қатерлі жасушаларға айналдыра алатын ерекшілігі бар. Вирустық теорияны жақтамайтындар ісік вирустары энзимоақуыздық немесе дегенерирленген микросомдар білдіреді деп есептейді. Даулы мәселе: ісік вирустары барлық қатерлі өсулерге қатыса ма, әлде, вирустық этиологияға тек ісіктердің жеке типтері тән бе?

Қазіргі таңда қатерлі өсулер мәселесі молекулярлы биология жағынан зерттеліп жатыр. Сау жасушаның қатерліге айналуының биохимиялық мәні ақуыз синтезін реттейтін механизмдердің бұзылыстарымен байланысты. Жаңа зерттеулердің нәтижелері онкологтардың канцерогенезге көзқарасын біршама жақындатты.

Лейкозбен ауыл шаруашылық малдардың көптеген түрлері ауырады, ІҚМ, тауықтар жиі, иттер, шошқалар, жылқылар, қойлар сирек зақымдалады.

104- сурет. Сиырдың соматикеалық лимфа түйіндерінің үлкеюі



105- сурет. Сиырлардың сүт безіндегі лимфа түйіндерінің өзгеруі

ІҚМ ЛЕЙКОЗЫ
Leukoses bovum

Балау клиникалық белгілер анализіне, патологоанатомиялық және гистологиялық өзгерістерге, сонымен қатар гематологиялық зерттеулер нәтижесіне негізделген.

Ауру қоздырғышы әлі де толық зерттелмеген. Бұзауларды лейкоз матриалымен жқтыру нәтижелері аз сенімді. Аурудың жұқпалы табиғатына толық табынды жайлап алу және ауру жануарларды өлтіргеннен кейін жойылуы себеп болады.

Жасырын кезеңі дәл анықталмаған; 3 апта шамасында өтеді деп есептеледі.

Клиникалық белгілері. Субклиникалық және ісіктік сатылары ажыратылады. Лейкемиялық лейкоздың субклиникалық сатысына перифириялық қан жасушаларының құраымының өзгеруі тән: лимфоциттер, пролимфоциттер, лимфобласттар мен басқа жетілмеген лейкоцит қатарының арқасында 1 мм^3 11 ден 90 және мыңға дейін лейкоцит санының өзгеруі.

Ісіктік сатысы лимфа түйіндерінің, жиі ішкі, анағұрлым үлкеюімен өтеді. Көбісінің мөлшерін ректальді зерттеулер арқылы анықтауға болады, сонымен қатар талақ пен бауырдың ұлғайғаны байқалады. Соңғыларының көлімі перкуссиялық зерттеулер арқылы анықтауға болады. Лейкоз инфильтраттары жиі көз алмасының бір- не екіжақтық экзофтальмиясын (бадырақ көздік) тудырады. Жаңа пайда болған миокард жасушаларының инфильтрациясы жүрек қызметінің бұзылыстарына әкеліп соғады. Бронх және көкірек лимфа түйіндерінің ұлғаюы тыныс алуды қиындатуы мүмкін, жөтел мен сырылдаған тұншығу тудырады. Лейкоздың жиі белгісі – анемия, жатырдың қан тамырларының не талақтың жарылуынан құрсақ қуысына қан құйылу салдарынан пайда болады.

Спецификалық емес белгілері – арықтау, дене қызуының көтерілуі (тұрақты емес белгі), іш өту, алдыңғы қарындар атониясы мен лейкоз торшаларының инфильтрациясынан түйілуі.

Лейкоз – созылмалы түрде, жылдар бойы өтетін ауру, кейде жітілеу түрінде бірнеше апта немесе ай өтеді. Ауру аяқталуы, әдетте, өлім.

Паталогоанатомиялық өзгерістер. Субклиникалық сатысында лимфа түйіндері мен ішкі ағзаларда өзгерістер анықталмайды. Ісіктік сатысына көрінетін кілегейлі қабықтардың цианозы мен анемиясы тән. Лимфа түйіндері ұлғайған, шырынды, ақшыл-сұр түсті, тілінген жерінде ұлпасы сарғыштау ошақтермен және қанталаулармен гомогенді. Желінде, белде, сирек басқа дене бөліктерінде ақшыл-сұр түсті ісіктік түзілістер кездеседі.

Талақ ұлғайған, салмағы 10-20 кг, капсуласы тырысқан, пульпасы болдыр. Талақтың кесілген жері тегіс немесе ірі түйірлі (фолликульдердің гиперплазиясы), қызыл-қоңқыл не қоңыр-қызыл түсті. Талақ не қан тамырлары жарылса, құрсақ қуысында қан құйылулар табылады. Бауыр ұлғайған (жиі емес), сарғыш-қоңыр түсті. Жүректе, бүйректе, бүйрек үсті безінде, жатырда,

өкпеде, қуықта, алдыңғы қарындарда, мес қарында, ішектерде, сонымен қатар сірі қабықтарда лейкоз ұлпасынан құралған ошақты не диффузды ақшыл-сұр түзілістер табылады .

Атипиялық формасында – лимфосаркоматозда және басқа ретикулездарда – лимфа түйіндері қатты, кейде бір-бірімен және басқа ұлпалармен қосылып кеткен. Талақ сирек ұлғайған.

Гистологиялық өзгерістер. ІҚМ лейкоздың 3 типі сипатталған: ретикуло-эндотелиоз, миелоз және лимфаденоз.

Ретикуло-эндотелиоз кезінде лимфа түйіндерінде, талақта, бауыр стромасында және басқа ағзаларда ретикуло-эндотелий элементтері гиперплазиясы анықталады. Ісіктік түзілістер әр түрлі ретикул элементтерінен (гистиоцитарлы, лимфоретикулярлы, эпителиоидты-ретикулярлы және миелиносаркома) тұрады. Ретикулез жиі алейкемиялық болады.

Миелоидты лейкоз кезінде жұлында, талақта, лимфа түйіндерінде, бауырда және басқа ағзаларда жұлын торшаларының пролиферациясы (миелобласттар, миелоциттер, прмиелоциттер, гемоцитобалсттар) байқалады. Миелобласттардан тұратын түйін түріндегі ісіктік түзілістер миелосаркома деп аталады. Бұндай түзілістер жиі сүйектерде, сирек басқа ағзаларда табылады. Миелоз лейкемиялық және алейкемиялық формада кездеседі.

Лимфоидты лейкоз (лимфаденоз) – ең таралған түрі. Оның микроскопиялық көрінісіне лимфа түйіндерінде, талақта, миокард стромасында (249 сурет), бүйректе, бауырда (250 сурет), мес қарында және басқа ағзаларда лимфоидты торшалардың жайылуы. Лейкемиялық және алейкемиялық формада кездеседі. Лейкемиялық формасында перифириялық қанда лимфоциттер, лимфобласттар және басқа жетілмеген торшалар көбейген.

Гематологиялық зерттеулер кезінде 1 мм^3 лейкоциттер мен лимфоциттер саны, лейкоцитарлық формулада лимфоциттер пайызы және жетілмеген торшалардың бар/жоғы есепке алынады. Лейкоз кезінде лимфоциттер саны көбеейген, алайда жастық ауытқуларын есепке алу керек (жас ұлғайған сайын лимфоциттер саны кемиді).

Субклиникалық сатысында перифириялық қанның сапалық өзгерістері мен жұлын пункциясы арқылы балау жасалады. Пунктатты екінші, үшінші және төртінші кеуде қуысының сегментінен алынады. Алынған массадан жабқыш шыныда жұғынды жсалады, бекітіледі және Романовский-Гимза әдісімен боялады. Гемограмма мен миелограммада қанның жетілмеген торшалар саны көбейген.

Тірі кезінде балау жасау үшін КБР, лейкоагглютинация әдісі, қан сарысуының қағазда электрофорезі, Шеллер бойынша «ісікке және ісікалды сатысына сынама», қолданылған, алайда олар спецификалық емес болып шықты.

Ажыратып балау кезінде көптеген жұқпалы, ішкі жұқпалы емес, хирургиялық аурулар лейкомоидты реакциялармен (қан көрсеткіштерінің өзгеруі) ілесіп өтуі мүмкіндігін есепке алу керек.

106- сурет. Ірі қара малдың қалыпты жағдайдағы және үлкейген түрі

107- сурет. Лейкоз кезінде ішектің кілегей қабатының лейкемиялық зақымдалулары

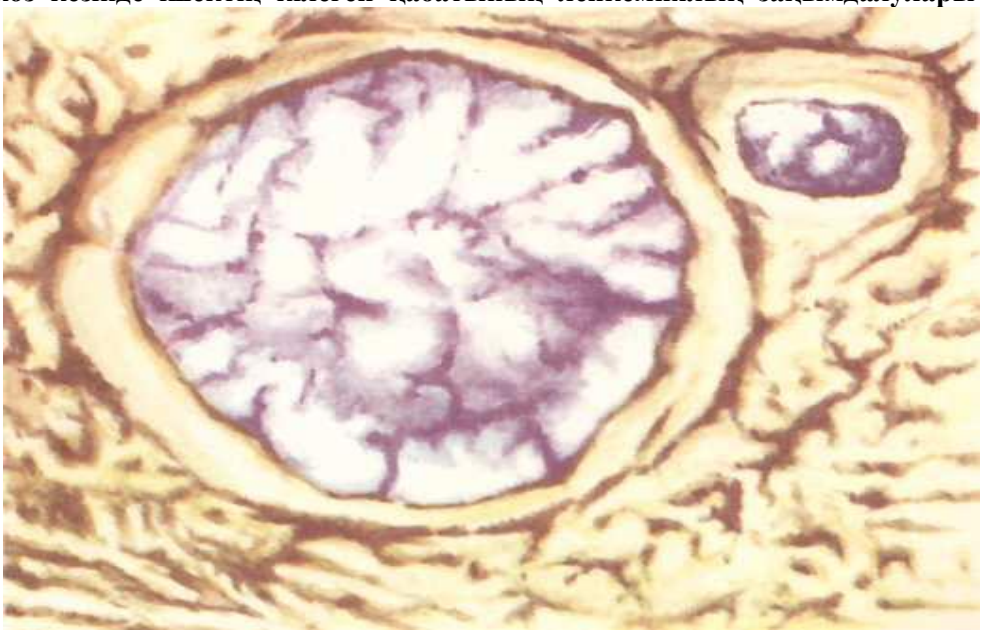

ҚҰСТАР ЛЕЙКОЗЫ
Leukoses avium

Балау клиникалық-эпизоотологиялық деректер анализіне, паталогоанатомиялық және гематологиялық өзгерістер нәтижесіне негізделген.

Ауру қоздырғышы туралы ортақ ой жоқ. Біреулері бұл аурудың негізгі пайда болу негізгі факторы ағзаның созылмалы ақуыздық интоксикациясы деп айтады. Ал көбісі лейкоздар лекозгенді вирустармен беріледі деп санайды. Азықтық фактор, генетикалық шарттылығы, құстардың жасы мен жыл мезгілі тек итермелеуші себепшарт болып табылады.

Қазіргі таңда мамандардың көбі лейкоздардың және туыстас аурулардың вирустық этиологиясын ұстанады. Алайда, мәселенің бұл саласында әлі де толық айқындылық жоқ, бірақ зерттеудің жетілдірілген әдістерді (электроноскопиялық, ультрамикрохимиялық, in vitro торшаларын өсіру және т.б.) қолдану арқылы вирустардың химиялық, физикалық және биологиялық қасиеттері туралы деректер алынды, сонымен қатар торша мен вирус арасындағы қарым-қатынас жайлы, ісіктік вирустар туралы, агенттерге резистенттілікті қадағалайтын гендер туралы түсінік қалыптасты. Сонымен қоса неопластикалық аурулардың вирустық этиологиясы қол жеткізілген жетістіктер лейкоздардың классификациясына түсініксіздік тудырды. Жиналған фактілер әр түрлі неопластикалық ауруларды ортақ агент шақыртатының негіздейді.

Қазіргі таңда эритролейкоз, миелолейкоз, лимфоидты лейкоздың көптеген қорытылатын вирус штаммдары анықталған. Электроноскопиялық зерттеулермен құстардың лейкозын тудыратын вирустар морфологиясымен ұқсас екендігі дәлелденген. Олар тығыз сфералық не сфера тәрізді пішінді, тығыз нуклеотиді бар, қою аймақпен және ішкі мембаранамен қоршалған. Вирус көлемі 60-80 мкм.

Құстар лейкозы әлімнің барлық елдерінде кездеседі. Негізінен тауықтарды, сирек күрке тауықтарды, қаздар мен үйректерді зақымдайды. Сонымен қатар, аққулардың, көгершіндердің, бұйра тотықұстардың, шұбар шыбықтардың, шымшықтардың, қырғауылдардың, түйе құстардың, дегелектредің аурығандағы сипатталған. Жоғары өнімділікті құстар, әсіресе америкалық, сирек европалық, ауруға өте бейім.

Эритробалстоз бен миелолейкоздың фильтрлейтін агенттері қанда және ұлпа экстрактарында табылады. Лимфоидты лейкоз вирусы ауру және клиникалық сау, бірақ вирус тасушы тауықтардың сілекейі мен саңғырығы арқылы сыртқа бөлінеді. Тауық эмбриондарының ұлпасында да ауру қоздырғышы табылады. Ауруға бейім құстардан қанында вирусы бар және вирусы жоқ, антиденелері бар тауықтар анықталған. Тауықтардың ауруға шалдығу дәрежесі жұмыртқа арқылы берілетін антиденелер мөлшеріне байланысты.

Құс лейкоздарын көптеген классификация схемалары ұсынылған, алайда біреуі де баршалықпен мойындалмады.тауықтарда лимфоидты, миелоидты, эритроидты лейкоз табылатындығы сөзсіз.

Көптеген эксперименттермен ауру тауық ағзаларынан жасалған суспензияны не жасушасыз фильтратты енгізгеннен кейін, тәжірибелік құста тек сол ауру ғана емес, сонымен қатар нейролимфоматоз, остеопетроз және әр түрлі ісіктер (эндотелиома, ретикулосаркома т.б.) пайда болатыны дәлелденген. Және керісінше, нейролимфоматозды өзгерістері бар мүшелерден жасалған патологиялық материалды енгізгеннен кейін, әжірибелік құста нейролимфоматозбен қатар лейкоз да дамыған. Бұл патологиялық процесстің этиологиялық ұқсастығы туралы айтады. Сонымен қатар, лимфоидты лейкоз бен висцеральды нейролимфоматоз ісіктері микро- және макроскопиялық белгілерімен ұқсас келеді. Осыған байланысты, американдық зерттеушілер осы ауруларды лимфоматоз деп аталатын аурулар қатарына жатқызған. Нейролимфоматоз, лейкоз, остеопароз және «кәдімгі ісіктер» этиологиялық ұқсастығына, және алдыңғы екеуінің морфологиялық ұқсастығына байланысты ғалымдар «лейкоз» орнына «құстардың лейкозды кешені» деген терминді енгізген.

Американдық классификацияға байланысты «құстардың лейкозды кешеніне» лимфоматоз (жүйкелік, висцеральды, окулярлы, остеопетрозды) және лейкоз (эритроидты, миелоидты, миелоциматозды т.б.) жатқызылады. Осы классификацияға сәйкес лейкоздың барлық патологиялық көріністері неоплазма санатына жатады.

Бірқатар зерттеушілер нейролимфоматоз беп остеопетроз негізінде ісіктік емес, созылмалы қабыну процессі жатады деп санайды. Соңғы жылдар деректері нейролимфоматозды тудыратын агенттің ісік вирусынан біршама айырмашылығы бар деп көрсетеді. Оысның негізінде көптеген ғалымдар нейролимфоматозды жеке нозологиялық бірлікке шығаруды ұсынады.

Қазіргі таңда нейролимфоматоз Марек ауруы деп аталады, шартты түрде 4 формаға бөлінеді: жүйкелік, окулярлы, висцеральды, қанқалық. Жүйкелік аяқтардың, қанатардың, мойынның және жемсаудың өркендеуші салдануымен өтеді. Окулярлы – көз қарашығының тарылуымен және пішінің өзгеруімен, нұрлы қабықтың депигментациясымен сипатталады. Висцеральды өзіне тән клиникалық белгілері айқын емес, айдарша, сырға мен сірі кілегейлі қабықтардың анемиясы, сонымен қатар іш өту байқалады.

Марек ауруы кезінде патоморфологиялық өзгерістер зақымдалған жүйке талшықтарының ұлғаюымен сипатталады. Лимфоидты ісіктер жұмыртқалықта, талақта, бауырда және өкпеде кездеседі. Кейде бұлшық ет қаңқаснда да болады. Жіті өткенде микроппен қарағанда жүйке ұлпасының, көз қабықтарының, ішкі ағзалардың лимфоидты, плазматикалық, гистиоцитті және базофильді фибропласттарымен айқын инфильтрациясы, ал ары қарай дамуында талшықты ұлпаның көбеюі байқалады. Остеопетроз түтікті сүйектердің қалыңдауымен және сүйек кемігі қуысының жаңа сүйек ұлпасымен бітелуімен сипатталады.

Жасырын кезеңі бірнеше аптадан 2-3 айға дейін.

Клиникалық белгілері типтік емес. Әдетте, анемия, айдаршықтың, сырғалардың, көрінетін кілегейлі қабықтардың көгеруі не сарғаюы, кейде тері астында ісік түйіндері сипап байқалады. Созылмалы түрінде бауыр ұлғайған, кеуде-құрсақ қуысы шемені үшін құрсақ аумағы біршама салпийып тұрады. Бауыр қатты ұлғайған жағдайда, оны клоака не құрсақ қабырғасы арқылы сипап көруге болады.

Паталогоанатомиялық өзгерістер. Теріде, бұлшық етте және сүйектерде бірен-саран не көптеген ақшыл-сұр түсті, әр түрлі көлемді түйіндер болады. Созылмалы түріне кеуде-құрсақ қуысы шемені, қызыл-сұр не қызыл-сары ұлғайған, кедір-бұдырлы бауыр тән. Бауыр беті мен паренхимасында диффузды не түйінді, әр түрлі көлемді түзілісітер пайда болады; бауыр жарылуы жиі. Талақ пен бүйректер, әдетте, ұлғайған. Ішек қабырғалары қалыңдаған, шеміркешті, ілмектері бірігіп кеткен. Жұмыртқалық ұлғайған және пішіні өзгерген, ақшыл-сұр түсті, тығыз консистенциялы. Фабриций сумкасында, өкпеде, сірі қабықтарда ісіктік түзілістер.

Зертханалық зерттеулер.

Гематологиялық зерттеулер эритробластозды, кейбір жағдайларда миелоз бен лимфоидты лейкозды анықтауға маңызы бар. Эритробластозға эритроциттер санының көбеюі және гемоглобиннің төмендеуі тән. Лейкемиялық лейкоздың басқа формаларында перифириялық қанда тек лейкоциттер саны көбейген. Алайда, алейкемиялық лимфоидты лейкоз жиірек кездеседі.

Гистологиялық зерттеулер. Лимфоидты лейкоз кезінде мүшелерде ошақты не диффузды лимфобласттардың пролиферациясы. Ағзалар паренхимасында әр түрлі сатыдағы атрофия. Миелоидты лейкоз кезінде ішкі ағзаларды периваскулярлы ұлпасында ретикулома жайылған және ол миелоидты мен аралық торша формаларына айналған. Жұлында көп мөлшерде миелобласттар, гемоцитобласттар мен эритробласттар. Эритроидты лейкоз кезінде жұлын синустарында, талақта, бауыр капиллярларында, сирек басқа ағзаларда эритробласттар мен гемоцитобласттар жиналған. Ретикуло-эндотелиальды лейкозда ағзалар стромасында гистиоцитарлы, лимфоидты, плазматикалық және басқа торшалардың гиперплазиясы, сонымен қатар бауырдың эндотелий торшалары. Гематицобластоз кезінде жұлында, бауырда, талақта, торшалары – миелоидты формаға айналатын гемоцитобласттар.

Лейкоз вирустары тауық эмбриондарында, in vitro жұлын торшалары қосылған қоректік орталарда, тауық эмбриондарының бауыр торшаларында өседі.

Биосынама. Балапандарды эксперименталды жұқтырғанда венаішілік, жұлынішілік және құрсақішілік әдістері ең тиімді. Лейкозды оңай тудыру үшін торшалық материалмен генетикалық тұрғыдан лейкозға төзімсіз 1 күндік балапандарды жұқтырады.

Инокуляциядан кейін құрамында вирус бар культурамен жұқтырылған балапандарда лейкоз туады. Жұқтырғаннан кейін тірі қалғандарда тұрақты

емес, салыстырмалы түрде созылмалы иммунитет пайда болады, қанында лейкоз вирусын бейтараптайтын антиденелер табылады.

Қарама-қарсы преципитация реакциясында антиэритробластозды сарысуы эритролейкоз вирусының бөлшекті преципитациясын тудырады, ал миелолейкоз вирусында тудырмайды. Бұл деректер бойынша эритролейкоз, миелоз, лимфолейкоз белсенді «агенттері» ұқсас, бірақ антиген құрамынан ұқсас емес. Лейкоз, эндотелиома, нефробластома вирустары интерференция, антигендігі мен неоплазмаларға төзімділігі әр түрлілігі сипатынан А және Б топтарына бөлінеді. Қарама-қарсы нейтрализация мен интерференция бір топқа жататын лейкоз бен саркома вирустарының арасында байқалады.

Тәжірибелік жануарларда лейкоздың әр түрлі формалары мен басқа ісіктердің туындауы, сонымен қатар дозировкаға да байланысты. Лимфоидты лейкоздың үлкен дозасы эритробластозды, ал аз дозасы – лимфоидты лейкозды тудырады.

Ажыратып балау. Лимфосаркомадан, дөңгелекторшалы саркомадан, Марек ауруының висцеральды формасынан ажырату қажет. Лимфосаркомада лимфоидты элементтер арасында синцитиальды байланыс болады, саркоматозды түйіндері қоршаған ұлпалардан оқшауланған, зақымдалған ағзалар, әдетте, онша ұлғаймаған. Марек ауруының висцеральды формасындағы түзілістер ажыратылған лимфоциттерден тұрады. Цитологиялық зерттеу арқылы оңай ажыратылады.

Лейкозды өзгерістер туберкулез, колигрануломатоз, күрке тауықтар тифлогепатиті, кейбір прозойлық және микозды аурулар кезіндегі зақымдалған ағзаларда пайда болатын өзгерістерге ұқсастау келеді. Бірақ өзгерістер көрінісі бойынша ажыратып балау онша қиын емес. Ұлғайған бауыр, талақ және ішектердің қалыңдаған қабырғасында миллиарды және одан да үлкен сарғыш-сұр не ақшыл-сұр түсті ошақтар болады.

108- сурет. Жүйкелік лимфатоз. Ақтарының салдануы.

109- сурет. Окулярлық лимфоматоз. Жоғарыда – сау тауық,төменде – қарашығы тарылған ауру тауық

110- сурет. Лейкоз кезінде тауық бауырының диффузды зақымдалуы

111- сурет. Лейкоз ауруында тауық бауырының түйінді зақымдалуы

Бақылау сұрақтары:

1. Лейкоз ауруының анықтамасы мен этиологиясы.
2. ІҚМ лекозын балау үшін жүргізілетін әдістер.
3. Лейкоз кезіндегі негізгі клиникалық белгілері.
4. Құстар лейкозын балау үшін жүргізілетін әдістер.
5. Лейкоз ауруларының классификациясы.

ҚҰСТАРДЫҢ РЕСПИРАТОРЛЫ МИКОПЛАЗМОЗЫ
Mycoplasmosis respiratoria avium

Балау клиникалық-эпизоотологиялық деректер анализіне, паталогоанатомиялық және гистологиялық өзгерістерге, сонымен қатар бактериологиялық зерттеу мен балапандарға биосынама қою нәтижесіне сүйеніп қойылады.

Ауру қоздырғышы – *Mycoplasmae galliseptieum* – плевропневмония тобына жататын полиморфты микроағза, мөлшері 125-500 мкм; Романовский-Гимза әдісімен бояғаанда микрококк бактериясы түріне ұқсаса болып келеді.

Ауру контагиозды, негізінен тыныс алу мүшелерін зақымдайды, айтарлықтай, жоғары тыныс алу жолдарын және ауа қапшықтарын, өкпе сирек зақымданады. Ауру қоздыршы көп уақыт бойы клиникалық сау құс ағзасында болуы мүмкін, тек күтімі нашар болғанда, дұрыс азықтандырмағанда, ағза резистенттілігі төмендегенде ғана аурудың сырт белгілері пайда болады. Құстар микоплазмозы әдетте басқа вирустық аурулармен қосарлана өтіп, екіншілік микроағзалармен асқынады (*Escherichia coli, Bact. avisepticum, Haemophilus gallinarum* т.б.).

Табиғи жағдайда ауруға балапандар, тауықтар және күрке тауықтар бейім. Соңғыларында бұл ауру жұқпалы синусит деп сипатталады. Қырғауылдар, шілдер және кейбір тауық отрядының құстары, көгершіндер.

Ауру көздері – микоплазмозбен ауырған және жазылған құстар, ауру не жазылып шыққан құстар жұмыртқасы, және солардан шыққан жас құстар. Ауру қоздырғышы әдетте аэрогенді жолмен және жем-шөп, су арқылы беріледі. Инфекция көбінесе қолайсыз шаруашылықтардан әкелінген құстармен және Жасырын жұмыртқаларымен кіргізіледі. Аурудың пайда болуы, сипаттамасы, өлім көрсеткіштері құс ағзасын әлсіздендіретін бірнеше жағдайларға байланысты болып келеді: қора-жайды тым жылытып жіберу, гельминттермен зақымдану, көп уақыт бойы тасымалдау және т.б. Қолайлы жағдайда құстардың респираторлы микоплазмозы жасырын түрде, экономикалық шығынды онша келтірмей өтуі мүмкін.

Барлық жастағы құстар ауырады, әсіресе 2-4 айлық балапандар, жыныстық жетілу стасындағы жас тауықтар шалдығады. Ауру әдетте созылмалы түрде өтеді. Күзде және қыста жітілеу түрі жиі байқалады, ауруға шалдыққан құстардың, әсіресе бройлер құстарының, көп бөлігі (30-40%) өлімге ұшырайды.

Жасырын кезеңі 4-10 күннен 2 айға дейін болуы мүмкін.

Клиникалық белгілері. Ринит, синусит, тыныс алу қиындаған, сырыл мен жөтел; тәбеті төмендеген, балапандар өсуден қалады, тауықтардың салмағы мен жұмыртқа табуы төмендейді; құстар жабырқанқылық белгілерін танытады, жиі не бір орында тұрып қалады, не жүнін үрпитіп отырады. Кейде конъюнктивит, бактериальды асқыну нәтижесінде байқалуы мүмкін.

Паталогоанатомиялық өзгерістер респираторлық тракттың зақымдануымен сипатталады. Танау қуысының, синустың, көмей мен

кеңірдектің кілегейлі қабығы қабынған – катаральды, шырышты және фибринозды. Ауа қапшықтарының қабырғасы мөлдір емес, қалыңдаған, ішкі жағынан ақшыл-сары фибрин үлпегімен қапталған; ауру ұзақ жіті өткен кезде ауа қапшықтарының қуысы фибринді-казеозды жалқаққа толы болады. Кейде катаральді не крупозды некрозды пневмония, серозды не серозды-фибринді перикардит, перитонит, перигепатит, конъюнктивит белгілері байқалады.

Зертханалық тексерулер

Гистологиялық зерттеулер үшін танау қуысының, көмейдің, кеңірдектің, ауа қапшықтарның, өкпе, перикард, миокард, бауыр және талақтың тіліндiлері алынады. Патологиялық материалды 10% формалин ерітіндісімен бекітеді, целлоидинмен басады да гемотоксилинмен және эозинмен бояйды. Ауру құстың танау қуысының кілегейлі қабығының, көмейдің, кеңірдектің эпителий ұлпасының әр түрлі дәрежедегі сыдырылуы; кілегейасты қабығынан лимфоидты-торшалы инфильтрациясы, бездердің шырышты дистрофиясы, лимфа фолликулаларының гиперплазиясы байқалады. Созылмалы түрінде өткен уақытта эпителий пролиферациясы байқалады. Соның салдарынан кілегей қабығы қалыңдайды, кеңірдек бездері түтікті ұзарады (241сурет).

Аурудың бастапқы сатысында катаральді пневмония белгілері болуы мүмкін, ал соңғы сатысында – секвестрленген аймақтармен және гранулемалармен крупозды пневмония белгілері болуы мүмкін (242 сурет). Ауау қапшықтарының қабырғаларында фибринозды-дифтериялық қабыну, кейде секвестрлермен және гранулемалармен.

Бактериальды зерттеулер үшін танау қуысының кілігейлі қабығынан, көмейден, кеңірдектен, ауа қапшықтарының қабырғаларынан қырынды және өлген не өлтірілген құстардың зақымдалған өкпесінен тіліндiлер алынады. Қырындыдан ЕПС және Мартен сорпасына 1:10 қатынасында суспензия жасалады: 0,1 мл 1% сірке қышқылының таллиі және 10 мың бірлік пенициллин (1 млға) қосылады. Кейін суспензияны 1 сағат бойы тұндырады. Оның орнына үлкентесікті фильтр арқылы (Дроботько, мембранды пластинкалар № 3,4) немесе 30 минут бойы 3000 айн/мин центрифугалауға және тұнба ерітіндісін пенцициллинмен өңдеуге (1 мл суспензияға 5 мың бірлік) болады.1 сағат бойы тұндырады.

Дайын материалды сау жылқының 20% сарысуымен және 10% ашытқымен байтылған қоректік орталарға (Эдвард, Мартен сорпасы) себіледі. Зерттелетін суспензияда немесе сұйықтықта бактерия микроағзаларының жойылғандығына көз жеткізу үшін бір мезгілде ЕПА да себінді жасалады. 5 күн ішінде себінді өспесе тағы да 5 дейін қатты және сұйық Эдвард ораталарына себінділер жасалады. Содан кейін ғана бактериологиялық зерттеудің соңғы қорытындысы қойылады.

Құстар жиі *Mycoplasmae gallinarum* патогенді емес түрінің тасымалдаушылары юолғандықтан, себінді жасағанда микоплазма культураларының идентификациясы қажет. *Mycoplasmae galliseptieum* қатты қоректік орталарда тек 3-5 күннен кейін тегіс, кішкентай, мөлшері 1 мм дейін колониялары өсіп шығады; глюкозаны 72 сағ кейін ашытады; тауық

эритроциттерін агглютинациялайды және 50% артық зақымдалған тауық эбриондарын өлімге әкеледі. *Mycoplasmae gallinarum* 24-48 сағ ішінде ортасында түйме тәрізді өсіндісі бар ірі культуралар өсіп шығады; глюкозаны 72 сағ дейін ашытады; тауық эритроциттері агглютизацияланбайды, зақымдалған тауық эмбриондарын өлімге қатты ұшыратпайды.

Биосынаманы 1-3 айлық балапандарға, жалған обаға және жұқпалы ларинготрахеитке төзімді тауықтарға және қолайлы шаруашылықтардан арнайы алынған құстарға қойылады. Бактериологиялық зерттеуге сияқты дайындалған суспензияны 0,5-0,7 мл мөлшерінде 5-10 балапандарға көз конъюнктивасы, танау қуысы, кеңірдек және ауа қапшықтары арқылы жұқтырады. Бақылау үшін 3-5 балапанды жұқтырмай қалдырады. Екі топты да 30-45 күн зерттейді. Жұқтырылған балапандарда клиникалық белгілердің, паталоанатомиялық өзгерістердің, гистоморфологиялық өзгерістернің пайда болуы, материалда спецификалық қоздырғыштың барын дәлелдейді.

Микопалзмозға балау жасағанда, жұқпалы тұмаудан, аспергиллезден, жұқпалы бронхиттен, жұқпалы ларинготрахеиттен, дифтериялық шешектен, пастереллезден, жалған обадан, орнитоздан және авитаминоздан ажырату қажет (кестені қараңыз).

5-кесте. Құстардың респираторлық мүшелерінің ауруларын ұқсас клиникалық белгілері арқылы ажыратып балауы

Ауру	Қоздырғышы	Бейім жануарлар	Зақымдалатын ағзалар	Негізгі белгілері
Құстардың респираторлық микоплазмозы	*PPLO, M. galliseptieum*	Күрке тауық, қырғауыл, шіл, тауық, тауыс, көгершін	Кеіңрдек, ауа қапшықтары, танау қуысы-ның синуста-ры, сирек конъюнктива, кейде жүрек	Созылмалы түрде өтуі, өкпе, ауа қапшықтары, кеңірдек зақымдалады; вирулентті қоздырғыштың бөлінуі; бездердің, кілегейлі қабықтардың, тыныс жолдарының, өкпенің спецификалық паталогоанатомиялық өзгерістері.
Жұқпалы тұмау	*Haemophylus gallinarum немесе вирус*	Балапандар, жас тауықтар, сирек кәрі тауықтар, күрке тауықтар	Жоғары тыныс алу жолдары	Қоздырғыщтың бөлінуі және жасанды түрде ауруды тудыру. Сульфаниламидты препараттардың қолданылуы тиімді.
Аспергиллез	*Aspergillus gallinarum*	Үй және жабайы құстар	Өкпе, ауа қапшықтары, жоғары тыныс алу жолдары	Зақымдалған ағзалардан алынған жұғындыда қоздырғыш саңырауқұлақ анықталады.
Жұқпалы бронхит	Вирус	30 күнге дейінгі балапандар	Бронхтар, сирек жоғары тыныс алу жолдары	Топ арасында тез жайылуы, жоғары өлім көрсеткіші.

Жұқпалы ларинготрахеит	Вирус	Балапандар, тауықтар, тауыс	Кеңірдек, жоғары тыныс алу жолдары, конъюнктивит	Жіті өтеді, ірінді тығындар, кеңірдекте қанды-шырышты экссудат жиналады, хорионаллантоис қабықшасында некроз ошақтары, «клоакалық» сынмада оң нәтиже.
Шешек	Вирус	Тауық, көгершін, күрке тауық, мысыр тауығы, сирек қаз, үйрек, кейбір жабайы құстар	Тері жабындысы, ауыз және танау қуысы, көз, кейде асқорыту жолдары, жемсау, он екі елі ішек	Вирустық денешіктерді анықтау, эпителиомалар, ауыз қуысының, көмейдің, кеңірдектің, асқорыту жолдарының кілегейлі қабығында дифтериялық өсінділер.
Пастереллез	*Bact. avisepticum*	Құстардың барлық түрлері, қояндар, ақ тышқандар	Жіті өткенде барлық ағзалар; созылмалы өткенде сақалы, сырғалары, танау қуысы, кейде буындар	Қоздырғышты бөліп алу, зертханалық жануарларды жұқтыру
Ньюкасл ауруы	*Вирус*	Тауық, күрке тауық, мысыр тауығы, жас көгершіндер	Барлық кілегейлі қабықтар, әсіресе қарын мен ішектер	Суда жүзетін және зертханалық құстардың төзімділігі. ГАТР, жоғары өлім көрсеткіші, жіті түрінде өтеді, спецификалық паталогоанатомиялық өзгерістер.
Орнитоз	*Вирус*	Құстар, сонымен қатар суда жүзетін, ақ ташқандар, теңіз шошқалары, қояндар, маймылдар, адам	Өкпе, ауа қапшықтары, көз, сірі және кілегейлі қабықтар	Элементарлы денешіктерді анықтау, үй құстарында әдетте субклиникалық түрде өтеді.
Авитаминоз	*Жұқпалы емес ауру*		Көздің, ауыз, танау қуыстарының, асқорыту жолдарының, көмейдің кілегейлі қаб.	Ауық қуысының кілегейлі қабығында оңай алынатын қабықшалар; асқорыту жолдарының кілегейлі қабығында ақ не сарғыштау тары дәніндей түйіншектер

112- сурет. *Mycoplasma galinarum* қатарлары

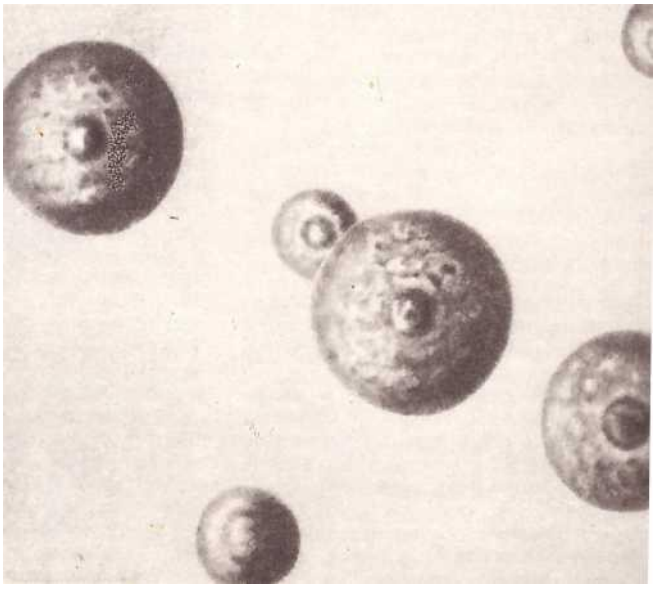

113- сурет. Өкпенің зақымдалған бөлігінің гистологиялық кесіндісі

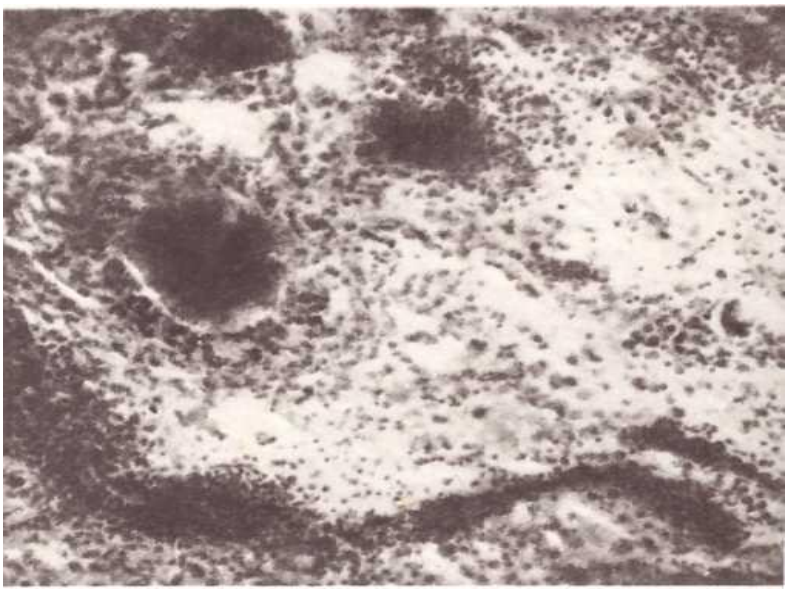

Бақылау сұрақтары:

1. Микоплазмоз ауруының қоздырушысы.
2. Айқын клиникалық белгілері.
3. Өлекседегі болатын өзгерістер.
4. Микоплазмоз ауруын басқа құс ауруларынан ажыратыңыз.
5. Биосынама әдісі.

ІРІ ҚАРА МАЛДЫҢ КОНТАГИОЗДЫ ПЕРИПНЕВМОНИЯСЫ (ПЛЕВРОПНЕВМОНИЯ), ӨКПЕНІҢ ЖАППАЙ ҚАБЫНУЫ - ӨЖҚ
Peripneumonia (pleuropneumonia) contagiosa bovum

Балауы клиникалық - эпизоотологиялық деректер талдауына, патанатомиялық өзгерістер, серологиялық, гематологиялық және т.б. зерттеулер нәтижесіне негізделген.

Ауру қоздырушысы – кокко-диплококкты полиморфты микроағза өзіндік даму циклі бар (233 сурет) Mycromyces peripneumoniae. Көлемі 125-250 мкм. Индол түзбейді, глюкозаны, мальтозаны, фруктозаны, маннитті, декстринді, крахмалды және гликогенді газ түзбей ферменттейді, сахарозаны әлсіз ферменттейді, ал галактозаны ашытпайды.

ӨЖҚ – ірі қара малдың контагиозды ауруы; сонымен қатар буйволдар, яки, бизондар ауырады. Қой-ешкілер, түйелер, бұғылар табиғи жағдайда ауырмайды. Әдетте жітіден төмен және созылмалы түрде өтеді. КСРО-да бұл ауру 1936 жылы жойылған.

Жасырын кезеңі 2-6 аптаға дейін созылады. Алайда бұл кезеңде жануарлар ауру қоздырушысын сүтпен, несеппен сыртқы ортаға бөліп, сау жануарларды зақымдайды.

Клиникалық белгілері. Ауру негізінен өкпені, өкпеқапты зақымдайды. Крупозды пневмония симптомдары тән: дене қызуының 40-42С дейін көтерілуі; құрғақ жөтел, әсіресе таңертен суарғанда және белсенді қозғалыстарда; кейде танаудан екі жақты ағу байқалады; кейін жөтел күшейіп, тұншығу басталады, жануар тез жүдейді.

Паталогоанатомиялық өзгерістер өкпеде (әдетте бір бөлігі зақымданады) табылады; паренхимасында гепатизация және некроздың әр түрлі сатыдағы крупозды пневмония секілді қабыну ошақтары ; дәнекер ұлпасынан құралған байланыстырушы қабаты ұлғайған, қызыл-сары не балауыз түсті ; ұлғайған лимфа тамырлары айқын сым нысаны болады. гепатизирленген аймақтары тығыздалған, суға салғанда батады. Залалданған өкпе кесіндісіне қызыл, қызыл-сұр немесе қызыл-сары гепатизацияланған не аралық ұлпаның өзгереген «мәрмәр» суреті тән. Дәнекер ұлпалы капсуламен шектелген өліеттенген аймақтар болады . Аралық ұлпаның некрозы сұр саловидті аралшықтар және жолақтар түрінде болады. Плевра кейде фибринді қабатымен қапталған. Кеуде қуысының лимфа түйіндері домбыққан, кескен жерінде сары некроз ошақтары табылады. Серозды не фибринозды перикардит белгілері кездеседі, кеуде қуысыда мөлдір не сәл күңгірт экссудат жиналған.

Зертханалық зерттеулер.

ӨЖҚ қоздырушысын бөліп алу өте қиын. Кейде осы диагностика түрі Мартен қоректік ортасына немесе агарға (рН 7,8-8,0) плевралық экссудаттан не зақымдалған ошақтың лимфасынан себінді жасалып жүргізіледі. Жіті түрінде қоздырушысын сүттен, несептен және қаннан бөліп алуға болады, ал өлгеннен кейін талақтан, бүйректен және лимфа түйіндерінен бөліп алынады.

Қоздырушының сорпада өсуі опалесценциямен сипатталады, себінді жасалғаннан кейін 5 күні жоғары көрсеткішке жетеді.

Қатты қоректік ортаны 3% балқытылған мартен-сорпа-агарға 10% стерильді түрде алынған жылқының не сиырдың қан сарсуы қосылады. Қоздырғыштың өсуі 3-5 тәүлікте көріне бастайды: қоңыр түсті ортасында күңгірт дөңгелек қыры бар түйіршікті колониялар пайда болады. Микроскопия арқылы қоздырғыштардың әр түрлі дәрежелі көбеюін байқауға болады (237 сурет). Тауық эмбриондарында өсіргенде қоздырғыш өз вирулентілгін жоғалтады.

Серологиялық зерттеу үшін КБР қолданылады. Антиген ретінде өлген не сойылған тушасының 100°С жылытылған лимфасы алынады. КБР орындалу техникасы маңқадағыдай. Бұл реакция көмегімен 90% дейін ауру жануарларды анықтауға болады, сонымен қатар жасырын кезеңінде.

Түсініксіз жағдайларда **гематологиялық зерттеулер** жүргізіледі. Бұл ауруға лейкоцитоз, нейтрофилия, лисфопения тән: жас нейтрофил саны 1-16% арасында ауытқып отырады; қызыл гепатизация сатысында нейтрофил саны өседі, ал эозинофилдер, моноциттер мен лимфоциттер азаяды; қызыл-сары гепатизация сатысында нейтрофил саны азаяды, эозинофилдер, моноциттер мен лимфоциттер көбейеді (А.Ф. Дорофеев бойынша лейкоцитарлы формуладағы өзгерістер схемасын қараңыз).

Диагноз қоюда қиыншылықтар туындаса, бұзауларға биосынама қойылады (зертханалық жануарлар ӨЖҚ қоздырғышына төзімді).

114- сурет. Қоздырғыштарының даму сызбасы

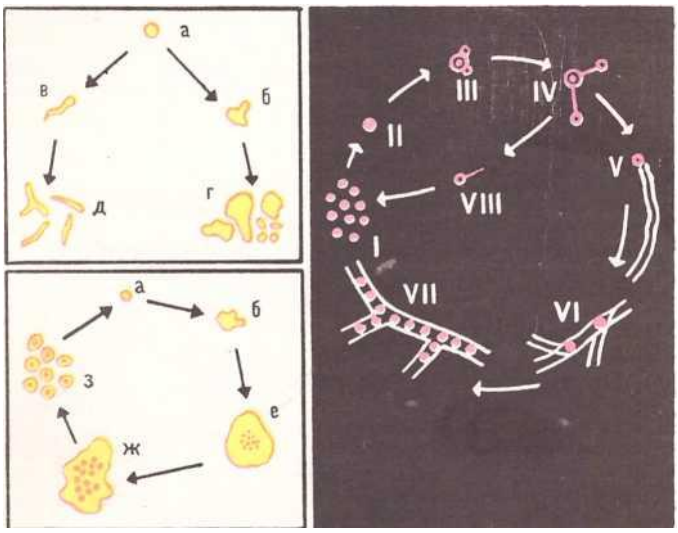

115- сурет. Ауру сиырдың өкпесінің кесіндісі

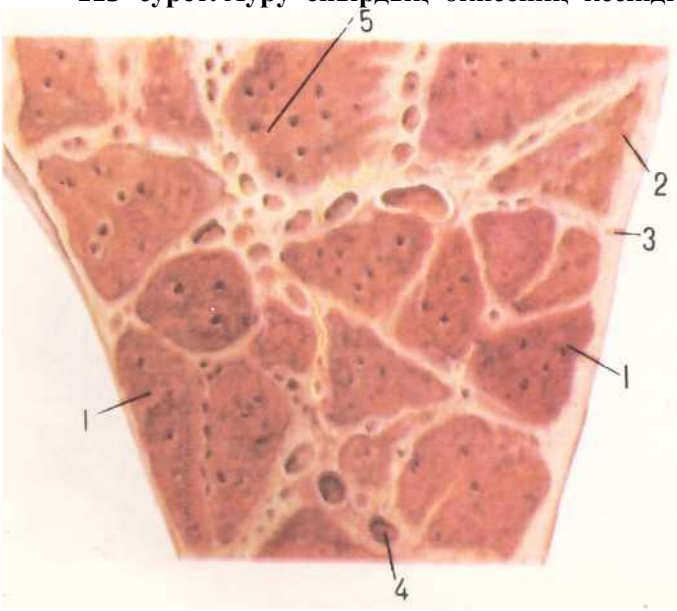

Бақылау сұрақтары:

1. ӨЖҚ анықтамасы мен этиологиясы.
2. ӨЖҚ балау үшін жүргізілетін әдістер.
3. ӨЖҚ кезіндегі негізгі клиникалық белгілері.
4. Ауру қоздырушысы?
5. Биосынама әдісі.

ШОШҚАЛАРДЫҢ АФРИКАЛЫҚ ОБАСЫ
Pestis africana suum

Балауы клиника-эпизоотологиялық анализіне, патанатомиялық деректерге және зертханалық зерттеулер (гистологиялық, биосынама т.б.) нәтижесіне негізделген.

Ауру қоздырушысы – вирус, Европада және басқа да елдерде таралған шошқалардың классикалық обасының вирусынан иммунологиялық ерекше.

Ауру әдетте жіті түрінде өтеді де, барлық жастағы және түрдегі шошқаларды зақымдайды. Жиі өліммен аяқталады. Кейде жануарлар тез арада ешқандай клиникалық белгілерсіз өліп қалуы мүмкін. Сонымен қатар жабайы қабандар да бейім болып келеді. Тірі қалған жануарлар қанында вирус 456 тәлікке дейін сақтала алады, кейді тіпті одан да көп. Сойылған және өлген ауру жануарлар мүшелері мен ұлпаларынан вирус бөлінеді.

Жасырын кезеңі табиғи жағдайда 4-10 күнге созылады. Қолдан жұқтырғанда әдетте қысқа болады.

Клиникалық белгілері. Аурудың алғашқы сатысында дене температурасы 41,5-42С дейін көтеріледі және 4-5 тәулік ішінде сақталады (224 сурет). Бұл уақытта жануар әлі де салыстырмалы түрде , тәбетін жоғалтпайды. Кейін температура төмендеп, жабырқанқылық, әлсіздік, жөтел пайда болады, танау қуысы мен көзден серозды және шырышты-іріңді ағынды бөлінеді, іш қату, кейде қан аралас іш өту, тыныс алуы және жүрек соғуы күшейеді. Құлақ терісі, іштің төменгі бөлігі, санның ішкі беті көгерген, құлақтың түсіңкі бөлігінде жиі ісіну болады. Аяқ пен іштің терісінде күңгірт орталықты және бозғылт шетті геморрагиялық аймақтар болады. Көптеген жануарларда құрысу және салдану байқалады (225 сурет). Қан құрамының айқын өзгерістері 2 тәлікте байқала бастайды; олар шошқалардың европалық обасына ұқсас келеді.

Паталогоанатомиялық өзгерістері. Теріде көкшіл тартқан қара-қызыл түсті дақты немесе диффузды аймақтар (226 сурет). Кеуде және құрсақ қуысында фибран аралас экссудат болады. Эпикардта (227 сурет), эндокардта және миокардта диффузды қан құйылу жиі кездеседі. Жұтқыншақта жіті гиперемия, диффузды қан қуйылулар. Өкпе домбыққан, кілегейлі қабығында және паренхимасында қан құйылулар болады. Талақ ұлғайған, жиі геморрагиялық инфаркт. Лимфа түйіндері, әсіресе ішкі ағзаларда, қара-қызыл, кескен жері гематомаға ұқсаса келеді (228 сурет). Бүйректің қыртысты және милы қабатында (229 сурет) қан құйылулар, кейде капсула астында. Қуық пен жыныс ағзаларында жиі әр түрлі нүктелі не жайылған қан құйылулар. Асқорыту жолының кілегейлі және сірілі қабығы домбыққан, қан құйылулар болады (230 сурет).

Зертханалық зерттеулер.

Гистологиялық өзгерістер ұлпаларда патанатомиялық зақымдануларын көрсетеді (231, 232 сурет). Шошқа өлекселерін бактериологиялық зерттеу жүргізгенде, жиі тиісті микрофлора табылады.

Вирус сүйек кемігі ұлпасының және лейкоциттердің культурасында өсіп-өніп, олардың цитолизін тудырады. Оны шошқа бүйрек жасушаларының культурасында тұрақтандыруға болады. Вирусты ажырату үшін гемадсорбция реакциясы жүргізіледі.

Биосынама. Африкалық обаны европалық обадан ажыру үшін, алдын ала европалық оба вирус штамынан жасалған вакцинамен егілген шошқаларға биосынама жасалынады. Егер жұқтырғаннан кейін жануарлар европалық обамен ауырмаса, ал сыналатын патологиялық материалды енгізгеннен кейін аурудың клиникалық белгілері пайда болса, африкалық обаға күдіктенуге негіз болады.

Шошқаларды ауру не өлген малдың қанымен немесе талақтың не лимфа түйіндерінің 20% суспензиясымен жұқтырады. Суспензияны дайындау үшін айқын патологиялық өзгерістері бар ағзаларды қолданады. Инъекцияны тері астына не бұлшық етке 1 мл дозасында енгізеді.

116- сурет. Ауру шошқаның артқы аяқтарының салдануы

117- сурет. Терідегі дақты қанталаулар

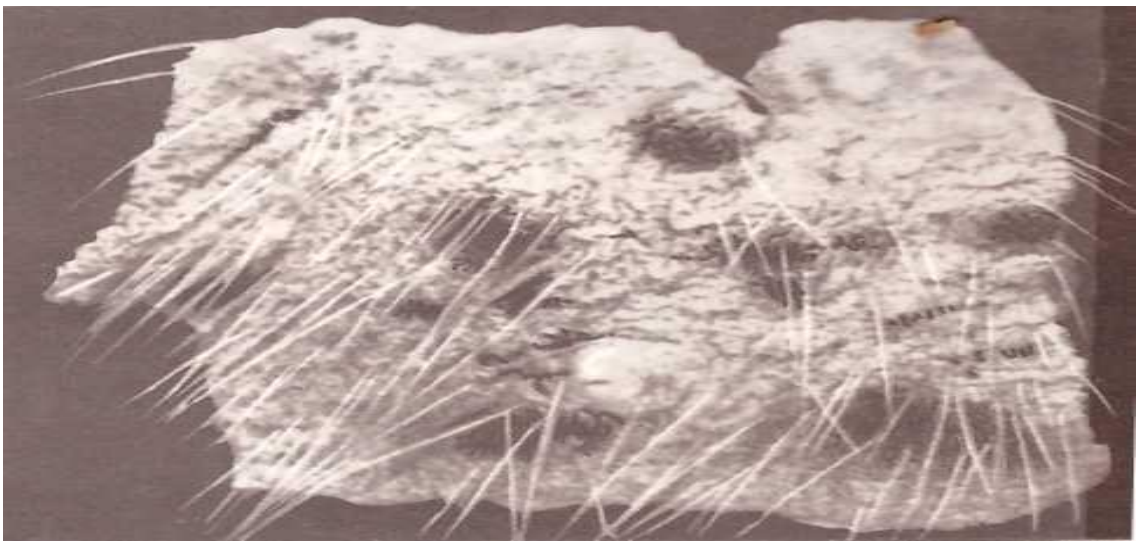

118- сурет. Эпикард астындағы диффузды қанталаулар

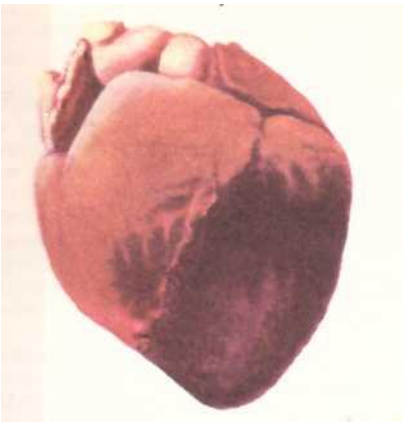

Бақылау сұрақтары:

1. Ауру қоздырушысы.
2. Айқын клиникалық белгілері.
3. Өлекседегі болатын өзгерістер.
4. Шошқалардың африкалық обасын классикалық (европалық) обадан ажыратыңыз.
5. Биосынама әдісі.

Қолданылған әдебиеттер тізімі

1 Бакулов И.А., Котляров В.М, Донченко А.С., Хухоров И.Ю., Терновая С.Ф., Книзе А.В. Особо опасные болезни животных (справочник) – Покров-Новосибирск. – 2002. – 184с.

2 Бакулов И.А., Юрков Г.Г. Распространение особо опасных и малоизвестных инфекционных болезней животных за рубежом. // Малоизвестные заразные болезни животных. М.: Колос. – 1973. – 295-309 с.

3 Бакулов И.А., Буткин Е.И., Ведерников В.А., Юрков Г.Г. Эпизоотология с микробиологией. М.: Колос. – 1981. – 367с.

4 Карантинные и малоизвестные болезни животных (под редакцией И.А. Бакулова). М.: Колос. – 1983. – 351с.

5 Инфекционные болезни животных (под редакцией Д.Ф. Осидзе). М.: Агропромиздат. – 1987. – 288с.

6 Статистический ежегодный справочник МЭБ за первое полугодие 2005г.

7 Мищенко В.А. Шмалленбергвирусная болезнь жвачных животных / ВА. Мищенко // Ветеринария, 2012 №2 (27). – 18-29с.

8 Катаральная лихорадка овец (блютанг, Bluetongue). Ветеринария, 2013 №5 (33). – 32-37с.

9 Абсатиров Г.Г. Ветеринарные проблемы при импорте племенных животных / Г.Г. Абсатиров // Ветеринария, 2013 №1 (29). – 25-27с.

10 Ахметсадыков Н.Н. Патогистологическая диагносика прионных ифекционных болезней животных / Н.Н. Ахметсадыков // Втеринария, 2011 №6 (22). – 43с.

11 Дудников С.А. Африканская чума свине. Сравнительная – географическая и сравнительно-исторический анализ / С.А. Дудников // Ветеринария, 2011 №1 (17). – 26-34с.

12 Нурабаев С.Ш. Концентрирование и очистка вируса катаральной лихорадки овец / С.Ш. Нурабаев, Ж.К. Кашеметов, В.М. Матвеева, А.Р. Сансызбай, Н.Т. Сндыбаев, Б.М. Хайруллин, М.Н. Княгина, Г.Д. Сугирбаева, Ж.Б. Кондыбаева, М.Н. Касенов // Ветеринария, 201 №5 (21). – 46-49с.

13 Рахманов А.М. Ящур – методы и средства диагностики, профилактики и борьбы / А.М. Рахманов, В.В. Борисов, А.В. Щербаков, В.В. Михалищин // ФГУ «Федеральный центр охраны здоровья животных», 2011. – 44с.